

Cryopréservation ovarienne *Indications, Résultats*

K. Morcel¹, D. Le Lannou²

¹Médecine de la reproduction, POGMR, Hôpital Sud, Rennes

²Biologie de la reproduction, POGMR, Hôpital Sud, Rennes

Loi n° 2004-800 du 6 août 2004 relative à la bioéthique

Art. L. 2141-11.

« en vue de la réalisation ultérieure d'une assistance médicale à la procréation, toute personne peut bénéficier du recueil et de la conservation de ses gamètes ou de tissu germinal, (...) lorsqu'une prise en charge médicale est susceptible d'altérer sa fertilité, ou lorsque sa fertilité risque d'être prématurément altérée. »

Arrêté du 3 août 2010 relatif aux règles de bonnes pratiques cliniques et biologiques d'AMP

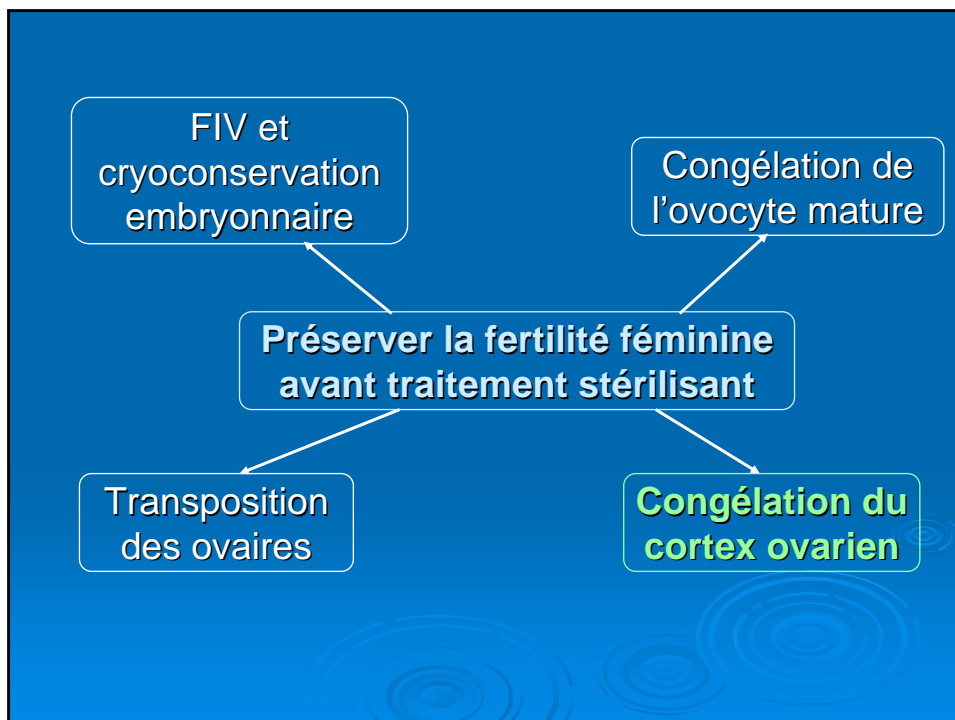
III-4. Conservation des gamètes et des tissus germinaux à usage autologue

III-4.1. *Information et consentement*

Toute personne devant subir un traitement présentant un risque d'altération de sa fertilité a accès aux informations concernant les possibilités de conservation de gamètes ou de tissu germinaux. Lorsque la conservation est réalisée dans le contexte d'une pathologie mettant en jeu le pronostic vital, le patient reçoit une information spécifique et ciblée.

III-4.3. *Conservation des tissus germinaux*

Lorsque le prélèvement et la cryoconservation de tissu germinaux sont proposés, le caractère incertain de la résistance à la cryoconservation et de l'efficacité de l'utilisation ultérieure de ces tissus fait l'objet d'une information spécifique des personnes concernées, y compris des enfants dès qu'ils sont en âge de comprendre.



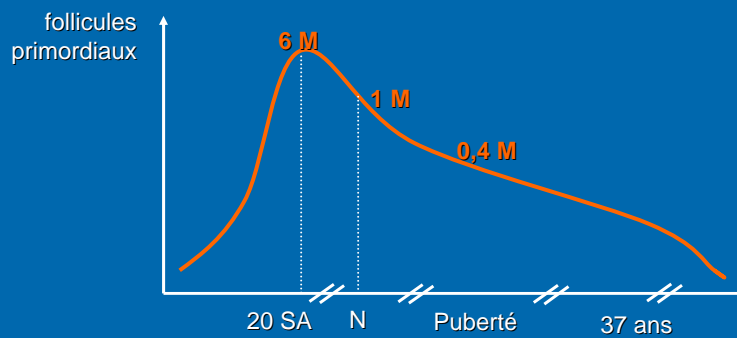
Indications

- Liés à l'augmentation de l'espérance de vie après cancer
- un adulte sur 250 a un ATCD de cancer dans l'enfance

Mertens, J Clin Oncol, 2001

- Due à l'utilisation des traitements chimio et/ou radiothérapeutiques, fortement gonadotoxiques

Réserve folliculaire



- Risque d'insuffisance ovarienne = fonction
 - Du type de cancer
 - Du protocole utilisé
 - De l'âge de la patiente

Chimiothérapie

- Agents alkylants → gonadotoxiques +++
 - Cyclophosphamide
 - Busulfan
 - Melphalan
 - Chlorambucil
 - Ifosfamide ...
- ➔ Entraînent un arrêt de la croissance folliculaire
Détruisent de façon dose-dépendante les follicules primordiaux

- Teinturier *et al*, Bone Marrow Transplant, 1998
→ Ttt myéloblatif par Busulfan : 100% d'IOP

- Meïrow *et al*, Hum Reprod Update, 2001
→ CT + RT avant greffe de moelle osseuse : 92% d'IOP

Radiothérapie

- Gonadotoxicité, fonction
 - De la dose reçue :
 - < 2 Gy → Destruction de 50% des follicules primordiaux
Wallace *et al*, Hum Reprod, 2003
 - De l'âge de la patiente :
 - Castration définitive pour une dose de 20 Gy avant 40 ans et pour une dose de 6 Gy après 40 ans
Meïrow *et al*, Hum Reprod Update, 2001
 - De la localisation
 - Effet gonodotoxique +++ sur le tissu ovarien par rapport à l'hypophyse
 - Du fractionnement des doses
 - Diminution des risques si fractionnement
 - Irradiation corporelle totale > 15 Gy avant la puberté → IOP (même si fractionnée)

Indications : Pathologies malignes

- Hémopathies malignes
 - Maladie de Hodgkin
 - LMNH
 - Leucémies
- Pathologies pelviennes
 - Rhabdomyosarcome
 - Sarcome pelvien
 - Tumeur de Wilms
 - Tumeurs sacrées
 - Tumeurs rectosigmoïdiennes
- T. solides extra-pelviennes
 - Ostéosarcome
 - Sarcome d'Ewing
 - Mélanome
 - Neuroblastome

Indications : Pathologies bénignes

- Hémopathies bénignes avec greffe de moëlle osseuse
 - Thalassémie majeure
 - Drépanocytose homozygote
- Avec risque d'IOP
 - Syndrome de Turner
 - ATCD familiaux d'IOP
 - Maladie auto-immune avec CT (LED, PAR, Maladie de Behcet, Maladie de Wegener)

En pratique

➤ Prélèvement

- par coelioscopie /s AG
- Un ou ½ ovaire
- Avant le début du traitement
- Rechercher une éventuelle localisation tumorale au niveau du tissu ovarien
- Transport au laboratoire dans les 30 minutes, dans un milieu de culture (Ferticult)

➤ Risque de métastases ovariennes

- Faible
 - Maladie de Hodgkin, LMNH
 - T de Wilms
 - Sarcome d'Ewing
- Elevé
 - Leucémie
 - Neuroblastome
 - Lymphome de Burkitt

Autogreffe ovarienne

➤ Deux techniques :

- Soit orthotopique
 - But : restaurer une fertilité spontanée
 - Fenêtre péritonéale et remplacement du greffon en regard de l'ovaire /s coelioscopie
- Soit hétérotopique
 - En position abdominale ou brachiale, dans le tissu /s cutané
 - Nécessité d'une stimulation ovarienne et d'une recueil ovocytaire (FIV)

➤ Mais perte folliculaire importante,

- Due à l'ischémie post-greffe,
- Du fait de l'attente du développement d'une néovascularisation

Résultats

Auteurs	Indication	Âge	Technique de greffe	Reprise fonction ovarienne	Devenir après greffe
Oktay and karlikaya, 2000 [68]	Bénin, MTR	29	Orthotopique (Péritoine)	4 MAT	Cycles menstruels
Radford et al., 2001 [69]	LH	36	Orthotopique (ovaire)	7 MAT	Cycles menstruels et arrêt de la fonction endocrine 9 MAT
Callejo et al., 2001 [70]	Bénin, fibromes	47	Hétérotopique (muscle grand droit de l'abdomen)	3-4 MAT	Sécrétion endocrine
Kim et al., 2004 [71]	Cancer du col Ib	37	Hétérotopique (muscle grand pectoral + grand droit abdomen)	3 ½ MAT	Sécrétion endocrine transitoire (# 3 mois)
Oktay et al., 2004 [53]	Cancer du sein	30	Hétérotopique (abdomen : sous-cutané)	3 MAT	FIV, Embryon 4 cellules
Donnez et al., 2004 [2]	LH	25	Orthotopique (fossette ovarienne)	4 ½ MAT	Grossesse spontanée, naissance. Sécrétion endocrine 3 ans après.
Meirow et al., 2005 [3]	LNH	28	Orthotopique (ovaire)	8 MAT	FIV, embryon 4 cellules, naissance. Altération de la sécrétion endocrine 5 mois après la naissance.
Schmidt et al., 2005 [114]	LH	28	Ortho + hétérotopique	4 ½ MAT	Cycle menstruel (suivi publié par Rosendahl et al., 2006 [78])
Wolner-Hanssen et al., 2005 [112]	LH	25	Ortho + hétérotopique	4 ½ MAT	FIV, embryon 2 cellules
	LNH	32	Orthotopique (ovaire)	2 MAT	FIV, embryon 4 cellules
	Anémie érythroblastique	30	Hétérotopique (avant-bras)	4 ½ MAT	Développement folliculaire après stimulation locale. Survie du greffon : 7 mois.
Donnez et al., 2006 [115]	Drépanocytose homozygote	21	Orthotopique (ovaire + fossette ovarienne)	4 ½ MAT	Cycles menstruels
Demeestere et al., 2006 [77]	LH	24	Orthotopique (ovaire + fossette ovarienne) + hétérotopique (abdomen : sous-cutané)	5 MAT	Grossesse spontanée, FCS (triploïdie)
Rosendahl et al., 2006 [78]	LH	28	Orthotopique (ovaire + fossette ovarienne) + hétérotopique (sous-péritonéal)	4 ½ MAT	Grossesse biochimique après ponction d'un follicule issu de greffe hétérotopique (15 MAT) + ICSI.

FCS : fausse couche spontanée ; LH : lymphome de Hodgkin ; LNH : lymphome non hodgkinien ; MAT : nombre de mois après transplantation ; MTR : métrorragies.

Courbière *et al*, Gyn Obst Fertil, 2007

Grossesse rapportées

- **Donnez *et al*, 2004**
 - Lymphome de Hodgkin stade IV
 - Autoconservation avant CT (MOPP/ABV) puis RT sus-diaphragmatique(38 Gy)
 - IOP
 - 2 greffes orthotopiques à 4 mois d'intervalle à 25 ans
 - Grossesse spontanée 11 mois après la greffe et naissance
- **Meirow *et al*, 2005**
 - LMNH traité par CT → IOP
 - Autoconservation après 2 lignes de CT
 - Greffe orthotopique à 28 ans
 - Cycle de FIV 9 mois après la greffe → Grossesse et naissance
- **Demeestere *et al*, 2006**
 - Lymphome de Hodgkin
 - Greffe orthotopique et hétérotopique à 24 ans
 - Grossesse spontanée et FCS à 7SA (Triplôïdie)

Two successful pregnancies following autotransplantation of frozen/thawed ovarian tissue

Claus Yding Andersen^{1,6}, Mikkel Rosendahl^{1,2}, Anne Grete Byskov¹, Anne Loft², Christian Ottosen³, Margit Dueholm⁴, Kirsten L.T. Schmidt^{1,2}, Anders Nyboe Andersen² and Erik Ernst^{4,5}

- 6 demandes d'autogreffe sur 252 autoconservations
- Autoconservation pour lymphome de Hodgkin (4), Sarcome d'Ewing (1) et Cancer mammaire (1)

Table III. Outcome of assisted reproduction.

Patient	Follicle site	Number of cycles	Number of oocytes (MII)	Number of embryos transferred	Best result
A	O	3	2	1 (3-cell)	Embryo transfer
B	A	3	1 + 1SO	1 (4-cell)	Biochemical pregnancy
	O	2	2	1 (5-cell)	
	P	1	1SO	0	
C	O	7	5 + 3SO	2 (4-cell)	Clinical pregnancy
	A	1	0	0	
D	O	9	6 + 1SO	5 (2PN, 2-cells, 4-cell)	Birth of healthy boy
E	O	1	1 + 1SO	1 (3-cell)	Birth of healthy girl
F	O	1	0	0	
Total		27	18 + 7SO	11	

O, ovary; A, subperitoneal-anterior abdominal wall; P, subperitoneal-pelvic wall; SO, suboptimal (i.e. germinal vesicle stage; pm: post mature).

A series of monozygotic twins discordant for ovarian failure: ovary transplantation (cortical versus microvascular) and cryopreservation

S.J. Silber^{1,4}, M. DeRosa¹, J. Pineda¹, K. Lenahan¹, D. Grenia¹, K. Gorman² and R.G. Gosden³

Table I. A series of monozygotic twins discordant for premature ovarian failure undergoing sister to sister ovarian transplantation: reproductive endocrinology before the transplant and pregnancy history before and afterwards.

Twin Pair	Age at menarche (years)	Age at menopause (years)	Age at TP (years)	FSH (mIU/ml)	LH (mIU/ml)	Estradiol (pg/ml)	Antral follicle count	Pregnancy history ^a	
								Pre TP	Post TP
1D	11	–	24	OC	OC	OC	24	3/0/3	
1R	11	14	–	75	32	4.0	0	0/0/0	2/1/1
1RC ^b	–	–	28	82	34	13.0	–	–	3/1/2
2D	10	–	38	4.9	2.2	71	20	2/1/2	
2R	16	22	–	96	24	17	0	0/0/0	1/0/1
3D	14	–	25	7.4	5.9	61	33	0/0/0	
3R	PA	PA	–	53	23	16	Agonadal	0/0/0	0/0/0
4D	13	–	34	9.4	5.2	32	11	2/0/2	
4R	13	28	–	57	34	8	0	0/0/0	1/1/0
5D	12	–	40	6.2	–	–	10	0/0/0	
5R	11	14	–	54	70	13	0	0/0/0	0/0/0
6D	14	–	26	OC	OC	OC	18	1/0/1	
6R	14	25	–	101	41	–	0	0/0/0	1/0/1
7D	11	–	33	7.5	2.9	44	30	0/0/0	
7R	11	30	–	77	56	–	0	0/0/0	1/0/1
8D	14	–	37	OC	OC	OC	–	2/0/2	
8R ^c	13	15	–	81	–	–	0	0/0/0	–

^apregnancies/pregnancy losses/live births or ongoing; ^bsecond transplant (cryopreserved tissue); ^cmicrovascular intact whole-ovary transplant. OC, currently using oral contraception; PA, primary amenorrhoea; TP, transplant.

➔ 2 enfants nés et 3 grossesses en cours

Conclusion

- Espérance de vie augmentée après cancer chez l'enfant
- Penser à préserver la fertilité ultérieure sans retarder la prise en charge
- Greffe de cortex ovarien
 - Situation orthotopique > hétérotopique
 - Couplée à la FIV car durée de vie limitée du greffon
 - Risque de transmission de maladie résiduelle
- Travaux encourageants mais pas une technique de routine
 - Encore peu de grossesses
 - Pas de standardisation des protocoles de congélation et de greffe ovarienne