Annexes

D3 : NF1
D4 : ENFANT – NF1
D5 : ADULTE - NF1

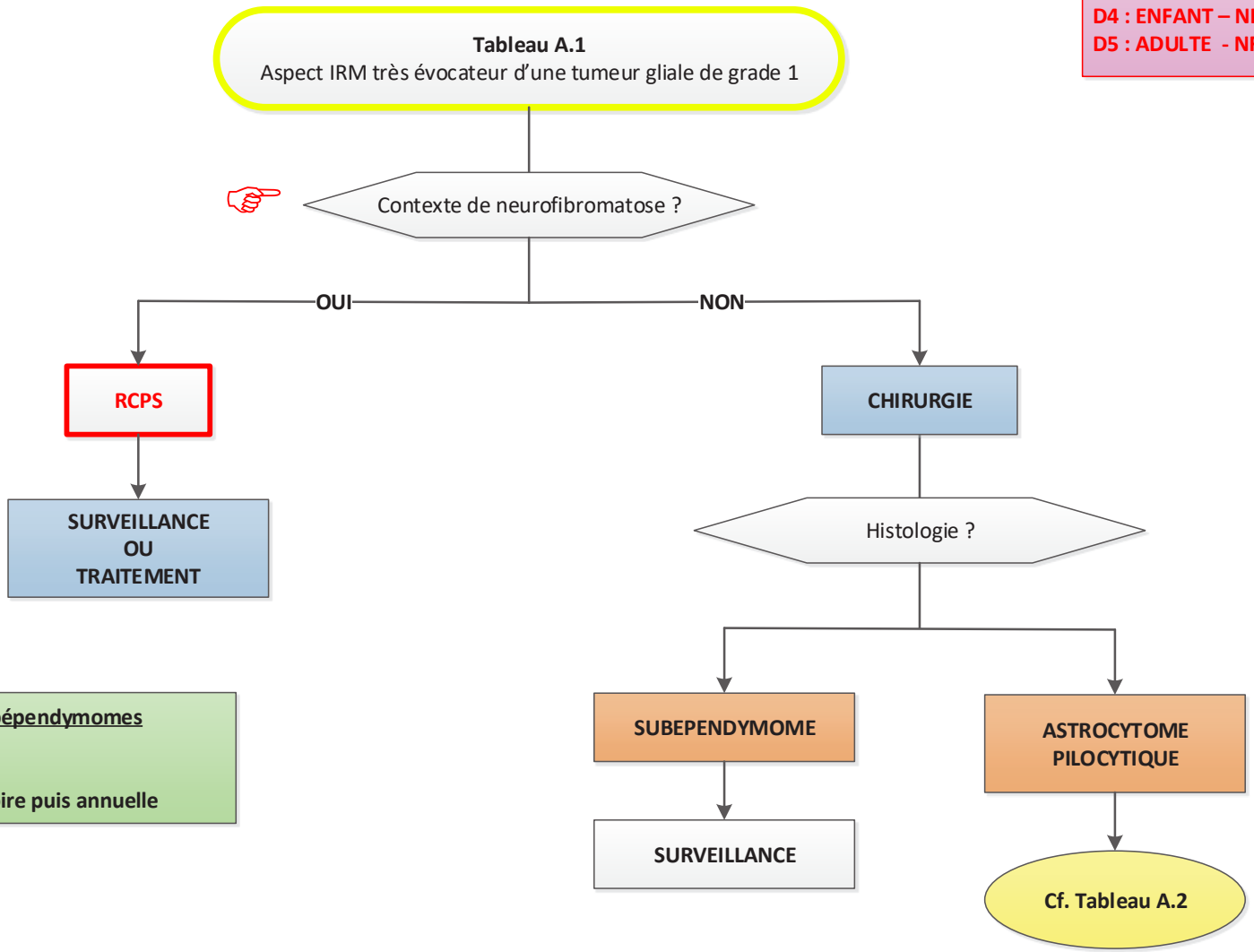

Surveillance des subépendymomes

- Examen clinique annuel
- IRM cérébrale post-opératoire puis annuelle

Hémangioblastome VHL

ne nécessitant pas de chirurgie immédiate : demande d'accès compassionnel au BELZUTIFAN (comme l'essai LITESPARK-004) au laboratoire MSD

Tableau A.2
Astrocytome pilocytique (hors gliome des voies optiques)

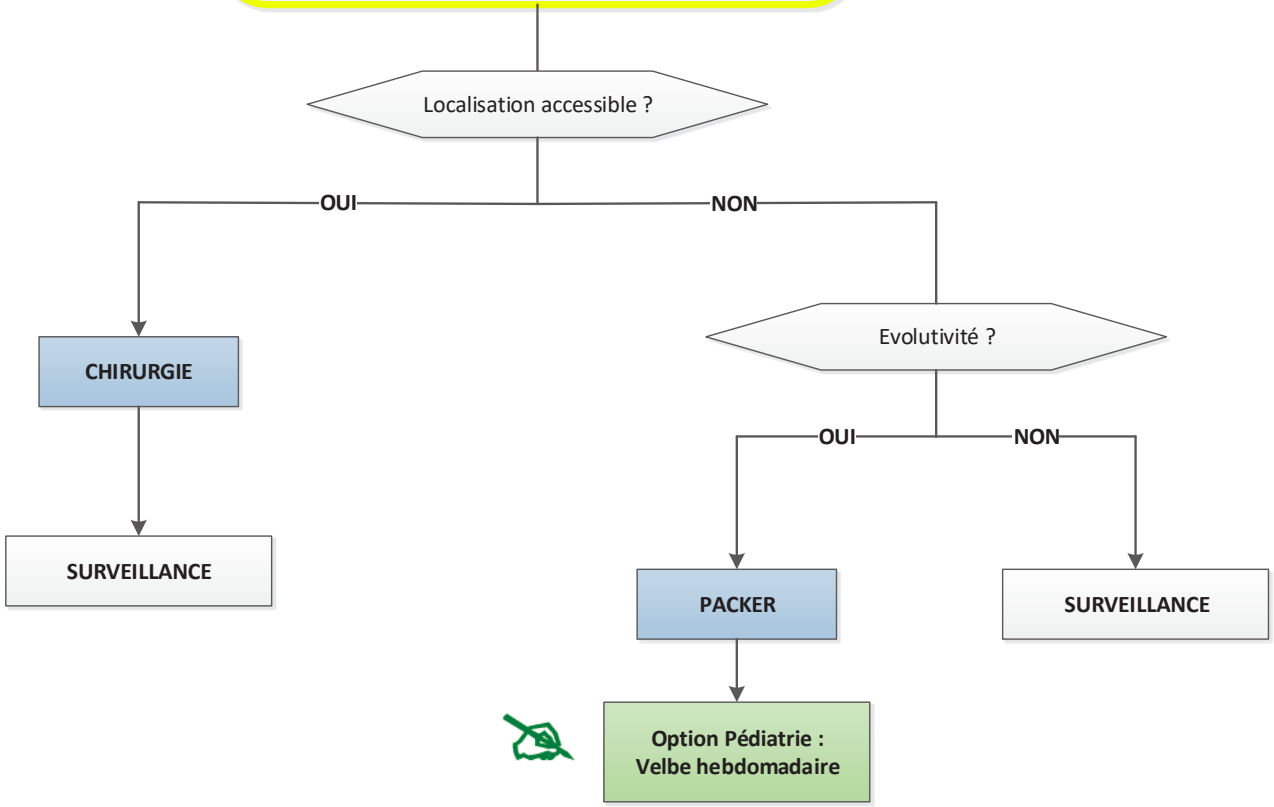

Surveillance des astrocytomes pilocytiques

- Après exérèse complète : examen clinique annuel + IRM cérébrale post-opératoire
- Après exérèse incomplète : examen clinique annuel + IRM cérébrale post-opératoire puis annuelle
- En l'absence de chirurgie : examen clinique annuel + IRM cérébrale annuelle

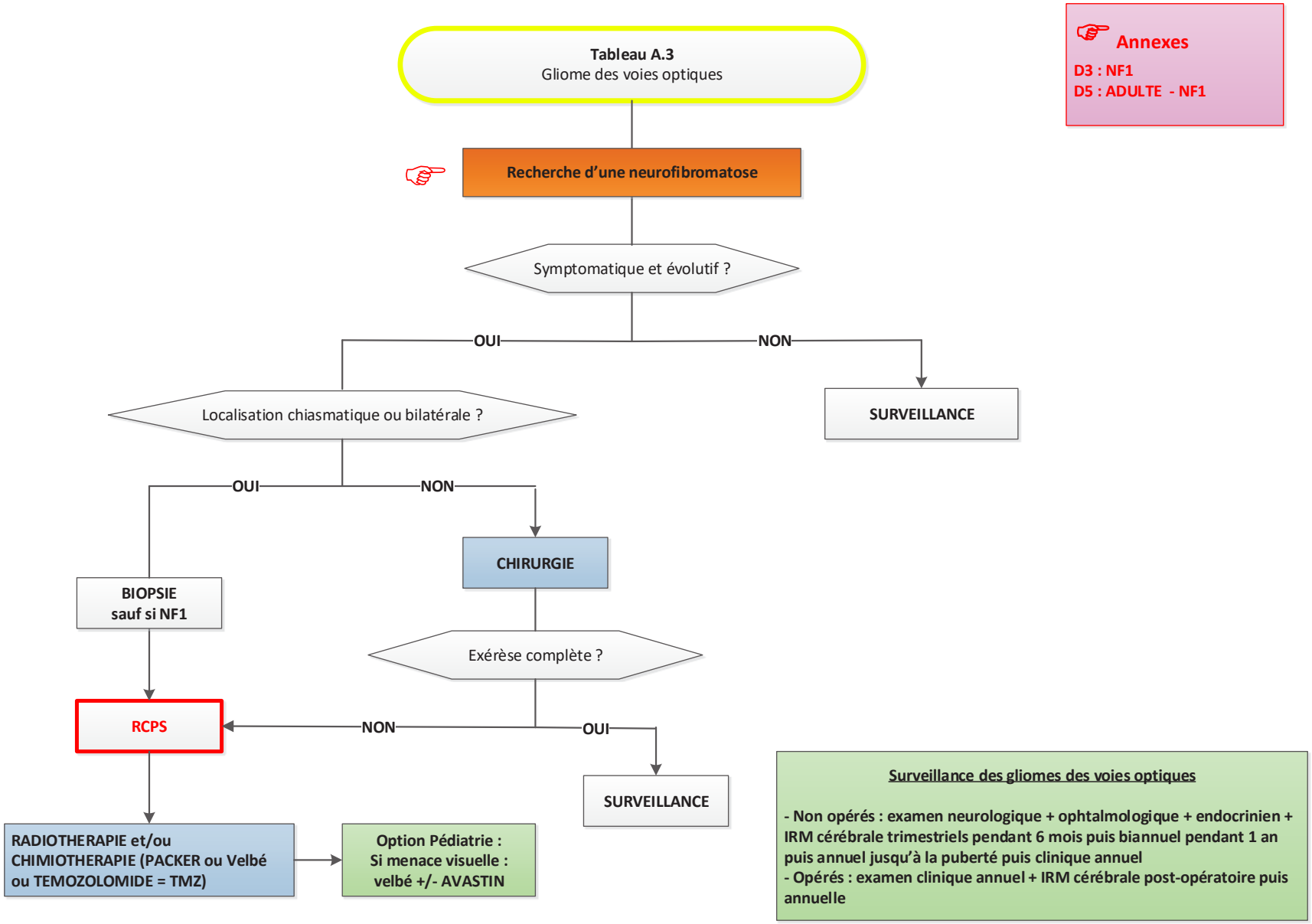
Tableau A.3
Gliome des voies optiques
Annexes
D3 : NF1
D5 : ADULTE - NF1
Recherche d'une neurofibromatose
Symptomatique et évolutif ?
OUI
NON
SURVEILLANCE
Localisation chiasmatique ou bilatérale ?
OUI
NON
CHIRURGIE
BIOPSIE
sauf si NF1
Exérèse complète ?
RCPS
NON
OUI
SURVEILLANCE
RADIOTHERAPIE et/ou
CHIMIOTHERAPIE (PACKER ou Velbé
ou TEMOZOLOMIDE = TMZ)
Option Pédiatrie :
Si menace visuelle :
velbé +/- AVASTIN
Surveillance des gliomes des voies optiques
- Non opérés : examen neurologique + ophtalmologique + endocrinien + IRM cérébrale trimestriels pendant 6 mois puis biannuel pendant 1 an puis annuel jusqu'à la puberté puis clinique annuel
- Opérés : examen clinique annuel + IRM cérébrale post-opératoire puis annuelle

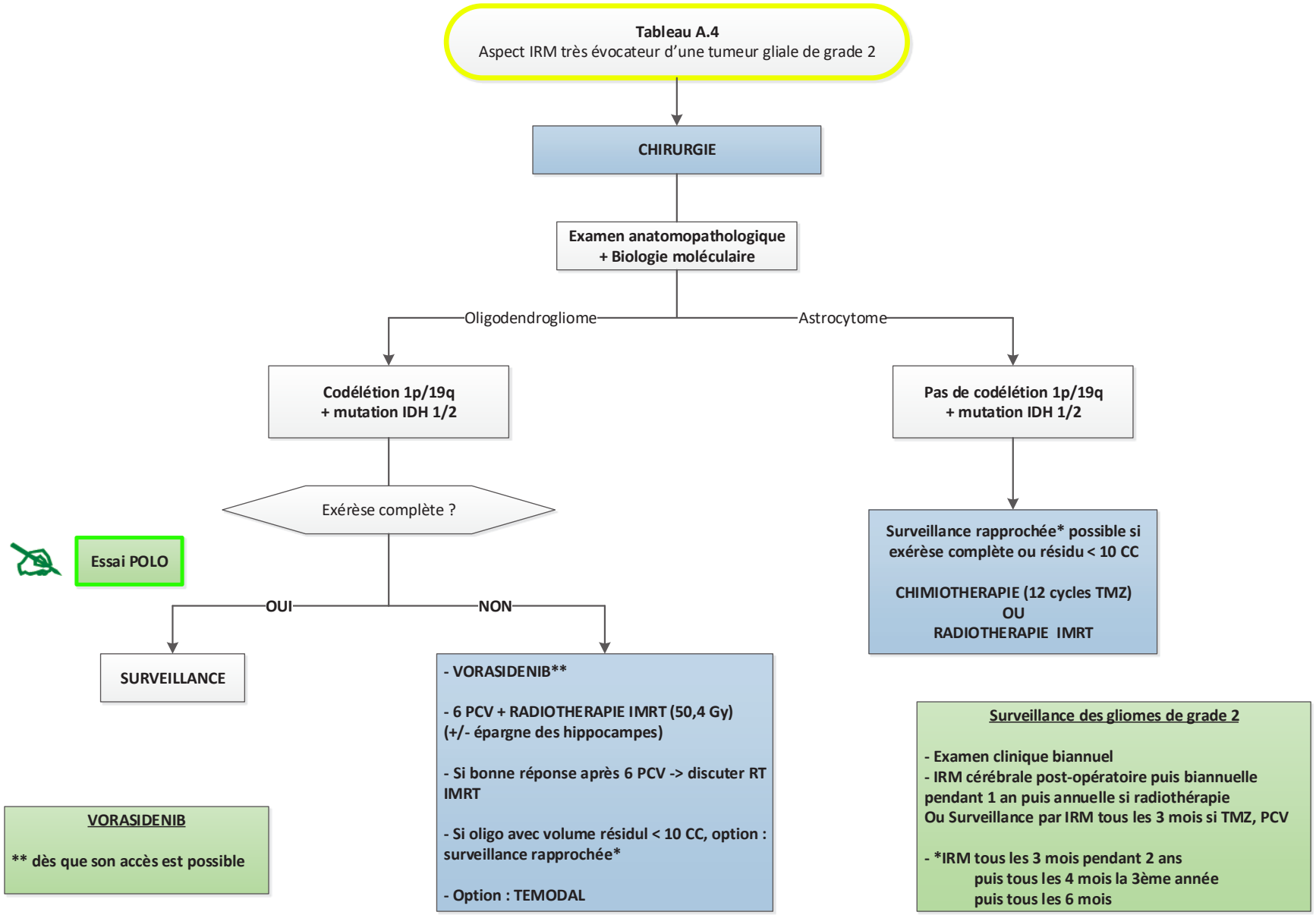
Tableau A.4
Aspect IRM très évocateur d'une tumeur gliale de grade 2
CHIRURGIE
Examen anatomopathologique
+ Biologie moléculaire
Oligodendrogliome
Astrocytome
Codélétion 1p/19q
+ mutation IDH 1/2
Pas de codélétion 1p/19q
+ mutation IDH 1/2
Exérèse complète ?
Essai POLO
OUI
NON
SURVEILLANCE
- VORASIDENIB**
- 6 PCV + RADIOTHERAPIE IMRT (50,4 Gy)
(+/- épargne des hippocampes)
- Si bonne réponse après 6 PCV -> discuter RT IMRT
- Si oligo avec volume résidul < 10 CC, option : surveillance rapprochée*
- Option : TEMODAL
Surveillance rapprochée* possible si exérèse complète ou résidu < 10 CC
CHIMIOTHERAPIE (12 cycles TMZ)
OU
RADIOTHERAPIE IMRT
VORASIDENIB
** dès que son accès est possible
Surveillance des gliomes de grade 2
- Examen clinique biannuel
- IRM cérébrale post-opératoire puis biannuelle pendant 1 an puis annuelle si radiothérapie
Ou Surveillance par IRM tous les 3 mois si TMZ, PCV
- *IRM tous les 3 mois pendant 2 ans
puis tous les 4 mois la 3ème année
puis tous les 6 mois

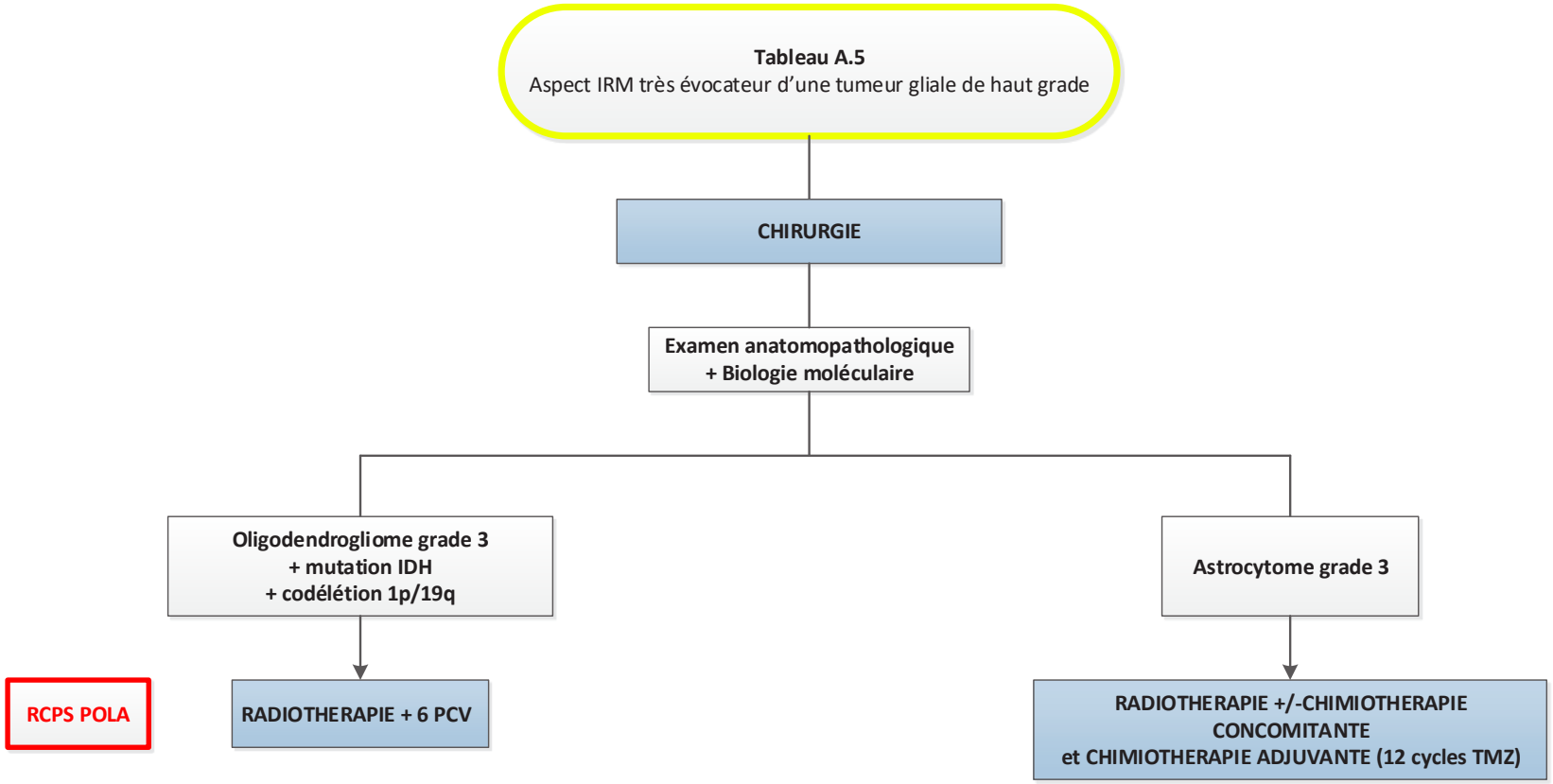

Surveillance des gliomes de grade 2 & 3

- Examen clinique biannuel
- IRM cérébrale post-opératoire puis biannuelle pendant 1 an puis annuelle si radiothérapie
Ou Surveillance par IRM tous les 3 mois si TMZ, PCV

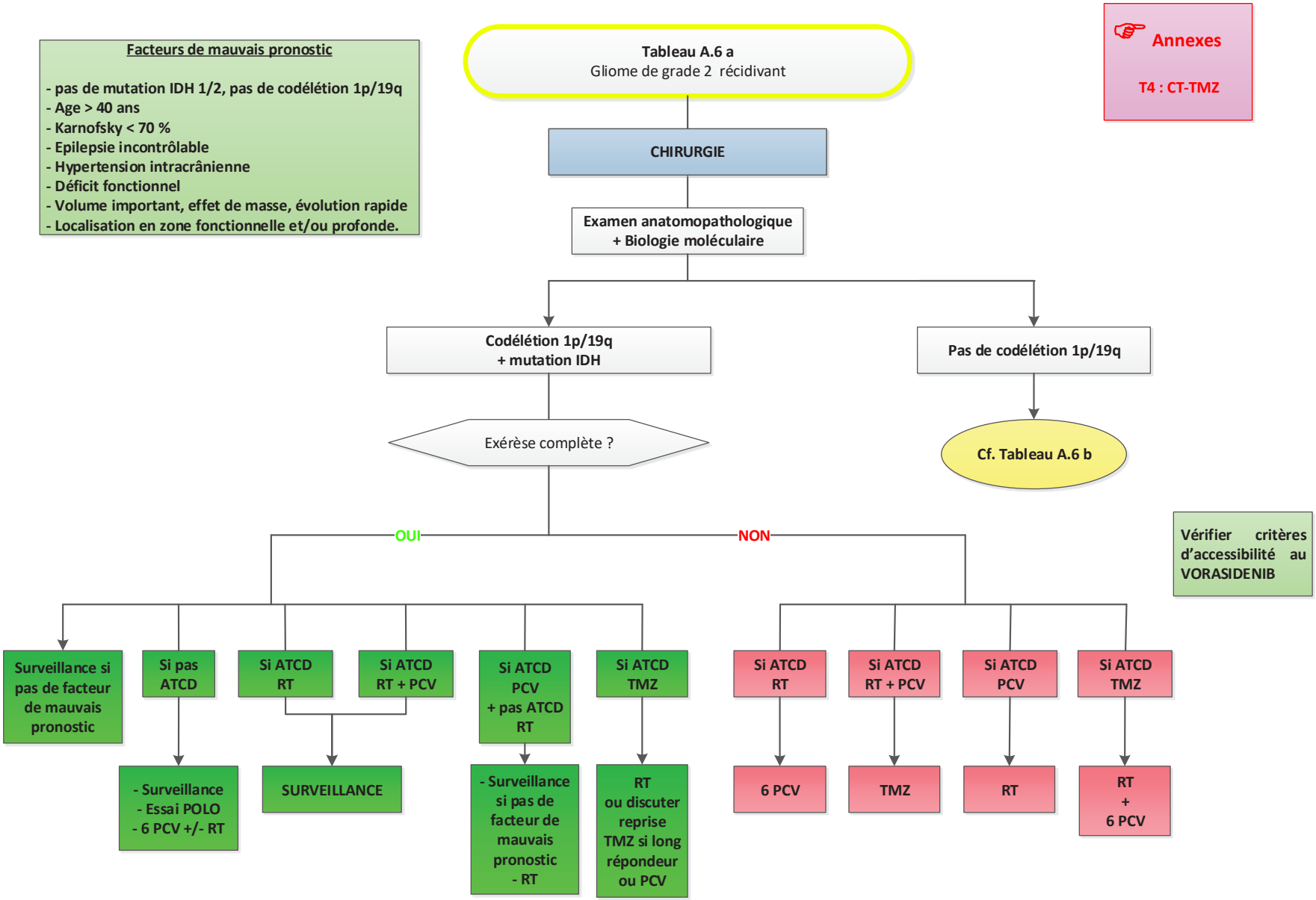
Facteurs de mauvais pronostic
- pas de mutation IDH 1/2, pas de codélétion 1p/19q
- Age > 40 ans
- Karnofsky < 70 %
- Epilepsie incontrôlable
- Hypertension intracrânienne
- Déficit fonctionnel
- Volume important, effet de masse, évolution rapide
- Localisation en zone fonctionnelle et/ou profonde.
Tableau A.6 a
Gliome de grade 2 récidivant
Annexes
T4 : CT-TMZ
CHIRURGIE
Examen anatomopathologique
+ Biologie moléculaire
Codélétion 1p/19q
+ mutation IDH
Pas de codélétion 1p/19q
Exérèse complète ?
Cf. Tableau A.6 b
OUI
NON
Vérifier critères d'accessibilité au VORASIDENIB
Surveillance si pas de facteur de mauvais pronostic
Si pas ATCD
Si ATCD RT
Si ATCD RT + PCV
Si ATCD PCV + pas ATCD RT
Si ATCD TMZ
Si ATCD RT
Si ATCD RT + PCV
Si ATCD PCV
Si ATCD TMZ
- Surveillance
- Essai POLO
- 6 PCV +/- RT
SURVEILLANCE
- Surveillance si pas de facteur de mauvais pronostic
- RT
RT ou discuter reprise TMZ si long répondeur ou PCV
6 PCV
TMZ
RT
RT + 6 PCV

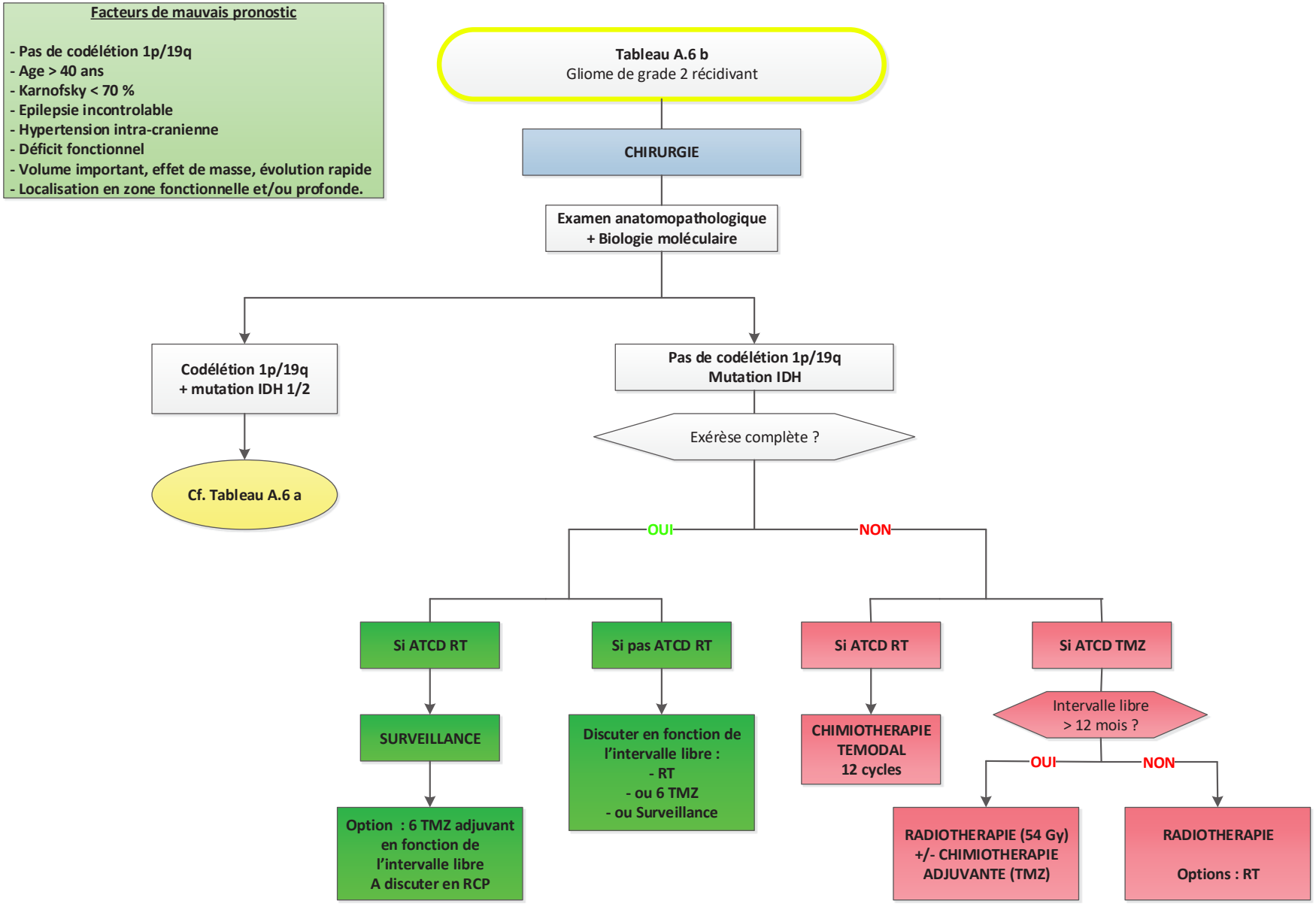
Facteurs de mauvais pronostic
- Pas de codélétion 1p/19q
- Age > 40 ans
- Karnofsky < 70 %
- Epilepsie incontrolable
- Hypertension intra-cranienne
- Déficit fonctionnel
- Volume important, effet de masse, évolution rapide
- Localisation en zone fonctionnelle et/ou profonde.
Tableau A.6 b
Gliome de grade 2 récidivant
CHIRURGIE
Examen anatomopathologique
+ Biologie moléculaire
Codélétion 1p/19q
+ mutation IDH 1/2
Cf. Tableau A.6 a
Pas de codélétion 1p/19q
Mutation IDH
Exérèse complète ?
OUI
NON
Si ATCD RT
Si pas ATCD RT
Si ATCD RT
Si ATCD TMZ
SURVEILLANCE
Option : 6 TMZ adjuvant
en fonction de
l'intervalle libre
A discuter en RCP
Discuter en fonction de
l'intervalle libre :
- RT
- ou 6 TMZ
- ou Surveillance
CHIMIOTHERAPIE
TEMODAL
12 cycles
Intervalle libre
> 12 mois ?
OUI
NON
RADIOTHERAPIE (54 Gy)
+/- CHIMIOTHERAPIE
ADJUVANTE (TMZ)
RADIOTHERAPIE
Options : RT

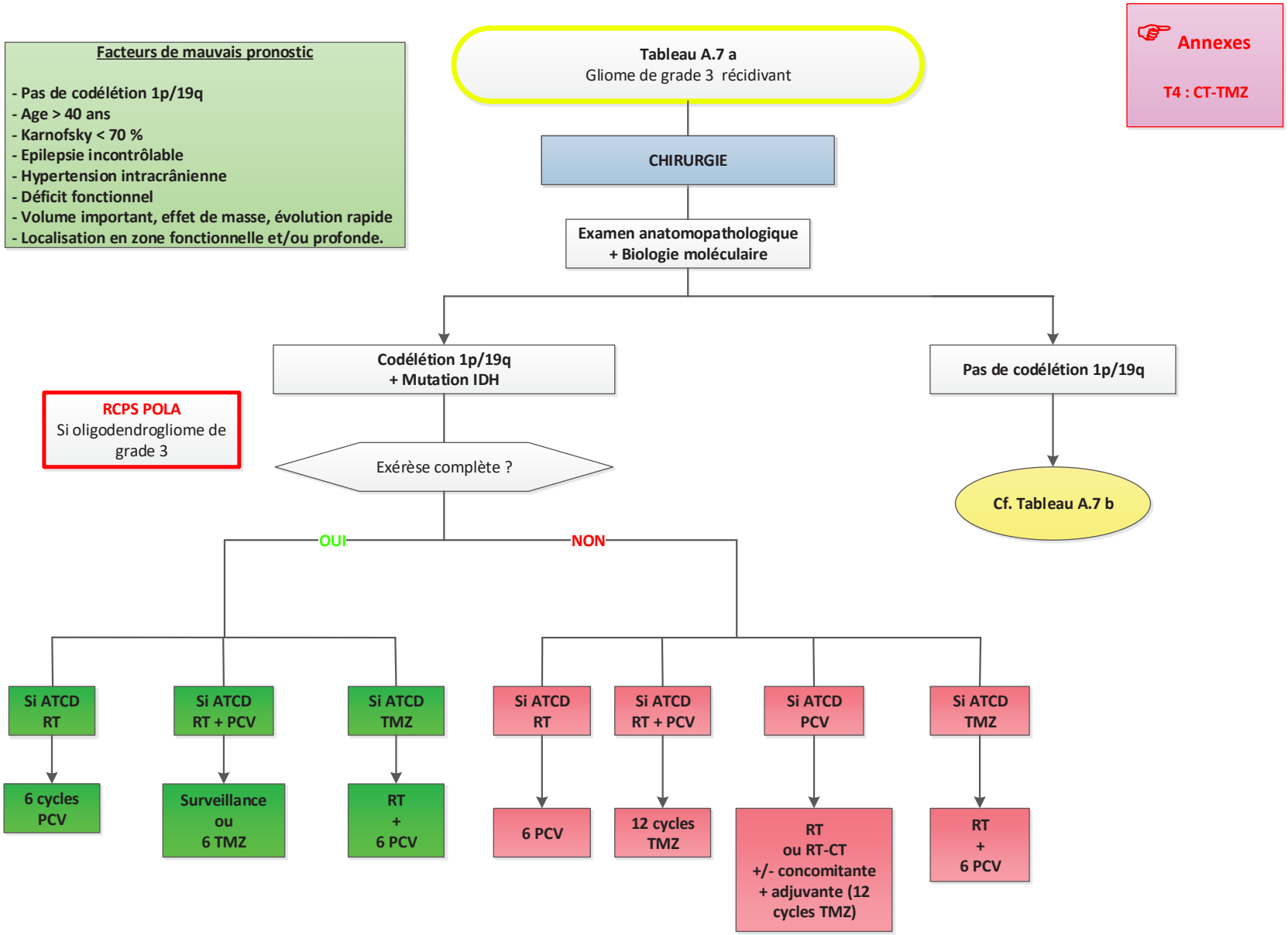
Facteurs de mauvais pronostic
- Pas de codélétion 1p/19q
- Age > 40 ans
- Karnofsky < 70 %
- Epilepsie incontrôlable
- Hypertension intracrânienne
- Déficit fonctionnel
- Volume important, effet de masse, évolution rapide
- Localisation en zone fonctionnelle et/ou profonde.
Tableau A.7 a
Gliome de grade 3 récidivant
Annexes
T4 : CT-TMZ
CHIRURGIE
Examen anatomopathologique
+ Biologie moléculaire
Codélétion 1p/19q
+ Mutation IDH
Pas de codélétion 1p/19q
RCPS POLA
Si oligodendrogliome de grade 3
Exérèse complète ?
Cf. Tableau A.7 b
OUI
NON
Si ATCD RT
Si ATCD RT + PCV
Si ATCD TMZ
Si ATCD RT
Si ATCD RT + PCV
Si ATCD PCV
Si ATCD TMZ
6 cycles PCV
Surveillance ou 6 TMZ
RT + 6 PCV
6 PCV
12 cycles TMZ
RT ou RT-CT +/- concomitante + adjuvante (12 cycles TMZ)
RT + 6 PCV

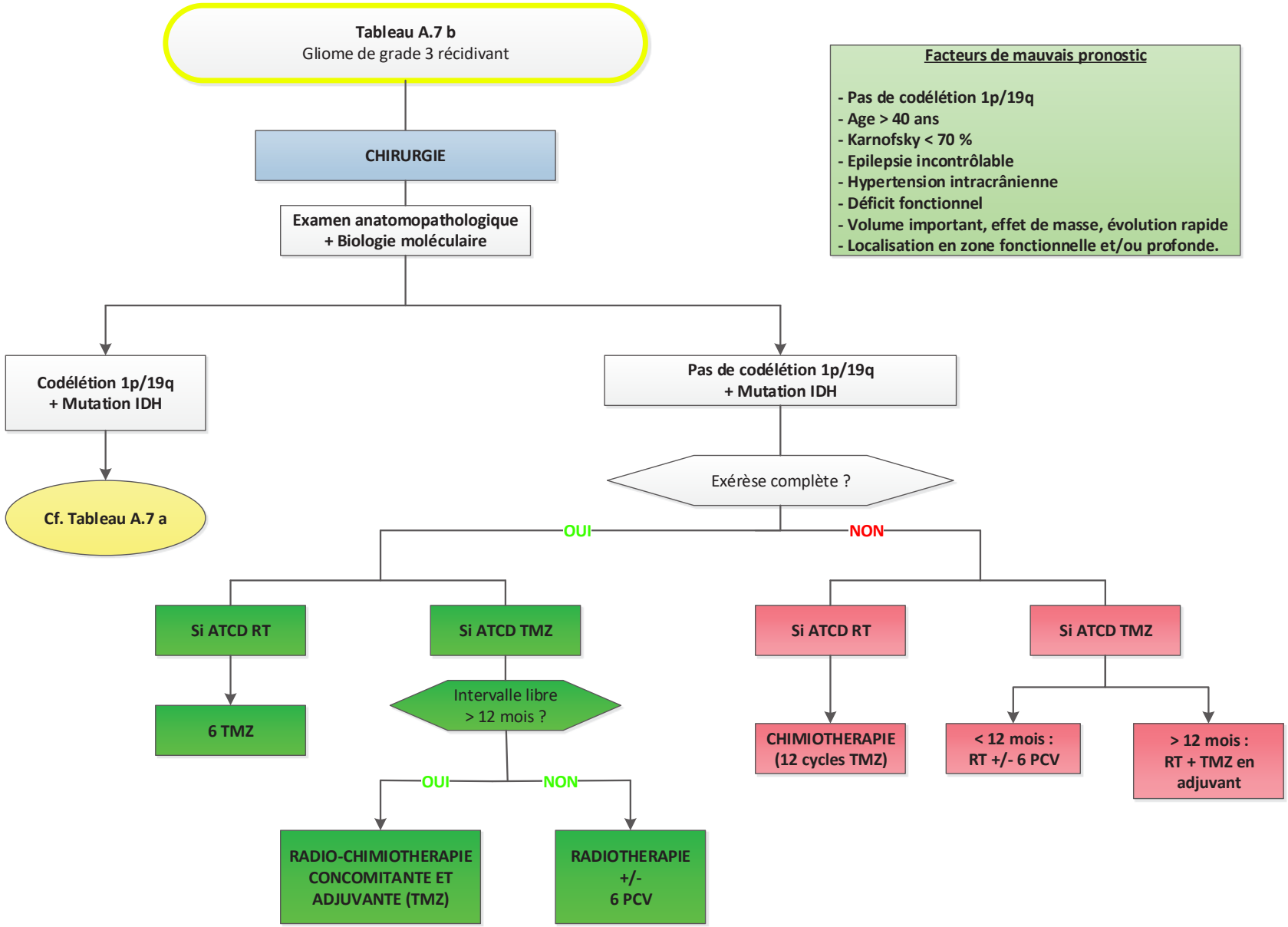
Tableau A.7 b
Gliome de grade 3 récidivant
CHIRURGIE
Examen anatomopathologique
+ Biologie moléculaire
Facteurs de mauvais pronostic
- Pas de codélétion 1p/19q
- Age > 40 ans
- Karnofsky < 70 %
- Epilepsie incontrôlable
- Hypertension intracrânienne
- Déficit fonctionnel
- Volume important, effet de masse, évolution rapide
- Localisation en zone fonctionnelle et/ou profonde.
Codélétion 1p/19q
+ Mutation IDH
Cf. Tableau A.7 a
Pas de codélétion 1p/19q
+ Mutation IDH
Exérèse complète ?
OUI
NON
Si ATCD RT
6 TMZ
Si ATCD TMZ
Intervalle libre
> 12 mois ?
OUI
NON
RADIO-CHIMIOTHERAPIE
CONCOMITANTE ET
ADJUVANTE (TMZ)
RADIOTHERAPIE
+/-
6 PCV
Si ATCD RT
CHIMIOTHERAPIE
(12 cycles TMZ)
Si ATCD TMZ
< 12 mois :
RT +/- 6 PCV
> 12 mois :
RT + TMZ en
adjuvant

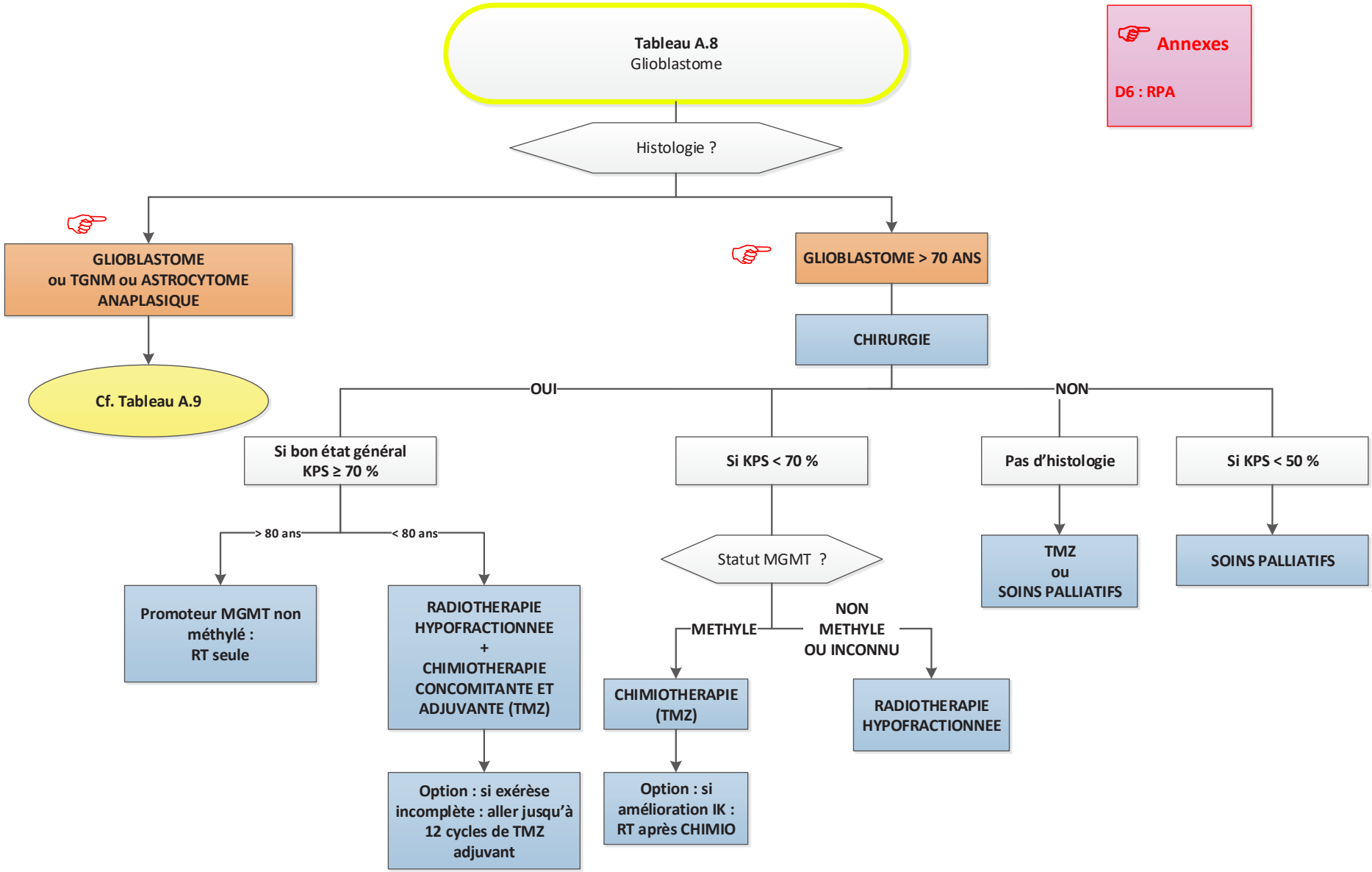
Tableau A.8
Glioblastome
Annexes
D6 : RPA
Histologie ?
GLIOBLASTOME
ou TGNM ou ASTROCYTOME
ANAPLASIQUE
Cf. Tableau A.9
GLIOBLASTOME > 70 ANS
CHIRURGIE
OUI
NON
Si bon état général
KPS ≥ 70 %
Si KPS < 70 %
Pas d'histologie
Si KPS < 50 %
> 80 ans
< 80 ans
Promoteur MGMT non
méthylé :
RT seule
RADIOTHERAPIE
HYPOFRACTIONNEE
+
CHIMIOTHERAPIE
CONCOMITANTE ET
ADJUVANTE (TMZ)
Option : si exérèse
incomplète : aller jusqu'à
12 cycles de TMZ
adjuvant
Statut MGMT ?
METHYLE
NON
METHYLE
OU INCONNU
CHIMIOTHERAPIE
(TMZ)
Option : si
amélioration IK :
RT après CHIMIO
RADIOTHERAPIE
HYPOFRACTIONNEE
TMZ
ou
SOINS PALLIATIFS
SOINS PALLIATIFS

Tableau A.9
Glioblastome histologique ou après diagnostic intégré
(gliome de haut grade avec amplification EGFR, gain du chromosome 7, perte du chromosome 10
ou CDK N2 A/B délété sans mutation IDH
ou astrocytome)

Annexes

T5 : RTCT-TMZ
D6 : RPA

Pronostic de la mutation HTERT non formel : biblio à surveiller

RADIOTHERAPIE (60 Gy) ET CHIMIOTHERAPIE CONCOMITANTE ET ADJUVANTE (TMZ)

OPTUNE

< 70 ans, si KPS < 50 %

CHIMIOTHERAPIE (TMZ) 6 CYCLES

RT HYPOFRACTIONNEE + TMZ

Résidu tumoral ?

RCPS

OUI

NON

CLINGLIO

CHIMIOTHERAPIE (TMZ) 12 CYCLES AU TOTAL

SURVEILLANCE

<u>Surveillance des glioblastomes</u>

- **Examen clinique trimestriel**
- **IRM cérébrale post-opératoire puis trimestrielle**

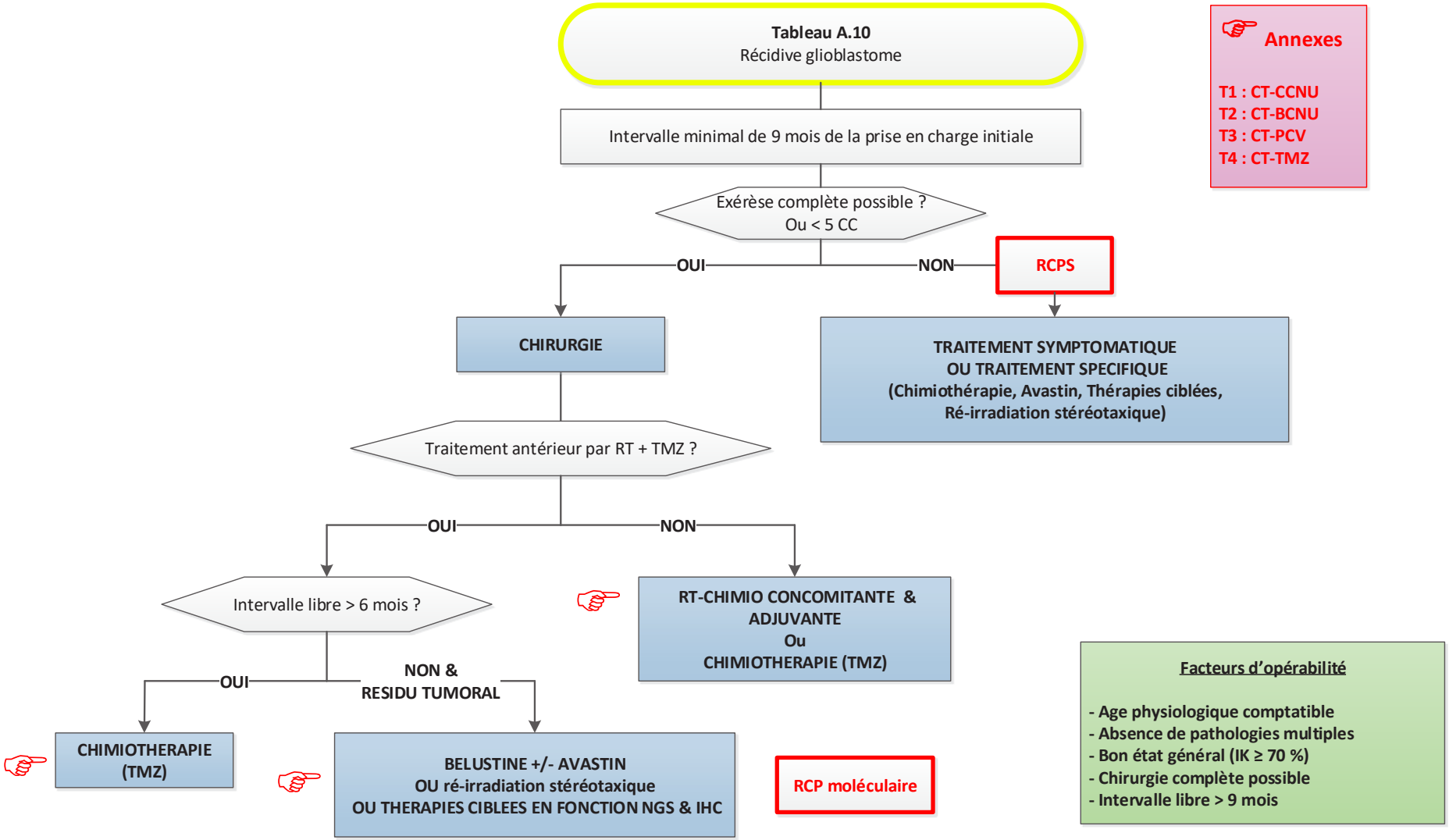
Tableau A.10
Récidive glioblastome
Intervalle minimal de 9 mois de la prise en charge initiale
Exérèse complète possible ?
Ou < 5 CC
OUI
NON
RCPS
CHIRURGIE
TRAITEMENT SYMPTOMATIQUE
OU TRAITEMENT SPECIFIQUE
(Chimiothérapie, Avastin, Thérapies ciblées,
Ré-irradiation stéréotaxique)
Traitement antérieur par RT + TMZ ?
OUI
NON
Intervalle libre > 6 mois ?
RT-CHIMIO CONCOMITANTE &
ADJUVANTE
Ou
CHIMIOTHERAPIE (TMZ)
OUI
NON &
RESIDU TUMORAL
CHIMIOTHERAPIE
(TMZ)
BELUSTINE +/- AVASTIN
OU ré-irradiation stéréotaxique
OU THERAPIES CIBLEES EN FONCTION NGS & IHC
RCP moléculaire
Annexes
T1 : CT-CCNU
T2 : CT-BCNU
T3 : CT-PCV
T4 : CT-TMZ
Facteurs d'opérabilité
- Age physiologique comptatible
- Absence de pathologies multiples
- Bon état général (IK ≥ 70 %)
- Chirurgie complète possible
- Intervalle libre > 9 mois

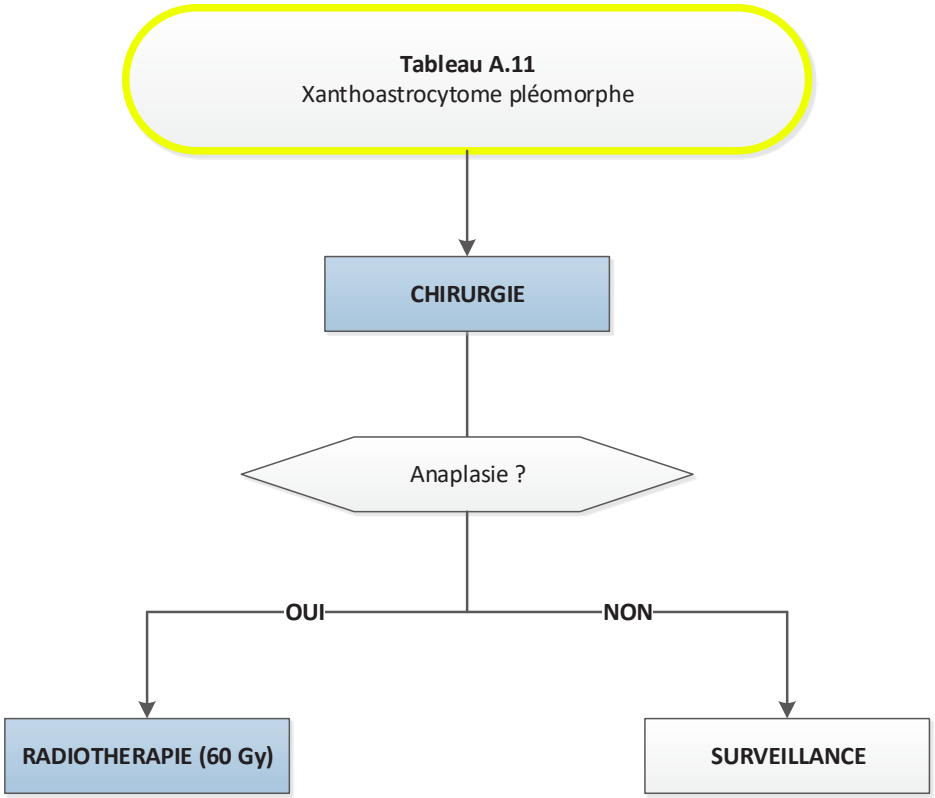

Surveillance des xanthoastrocytomes pléomorphes

- Examen clinique annuel
- IRM post-opératoire puis annuelle

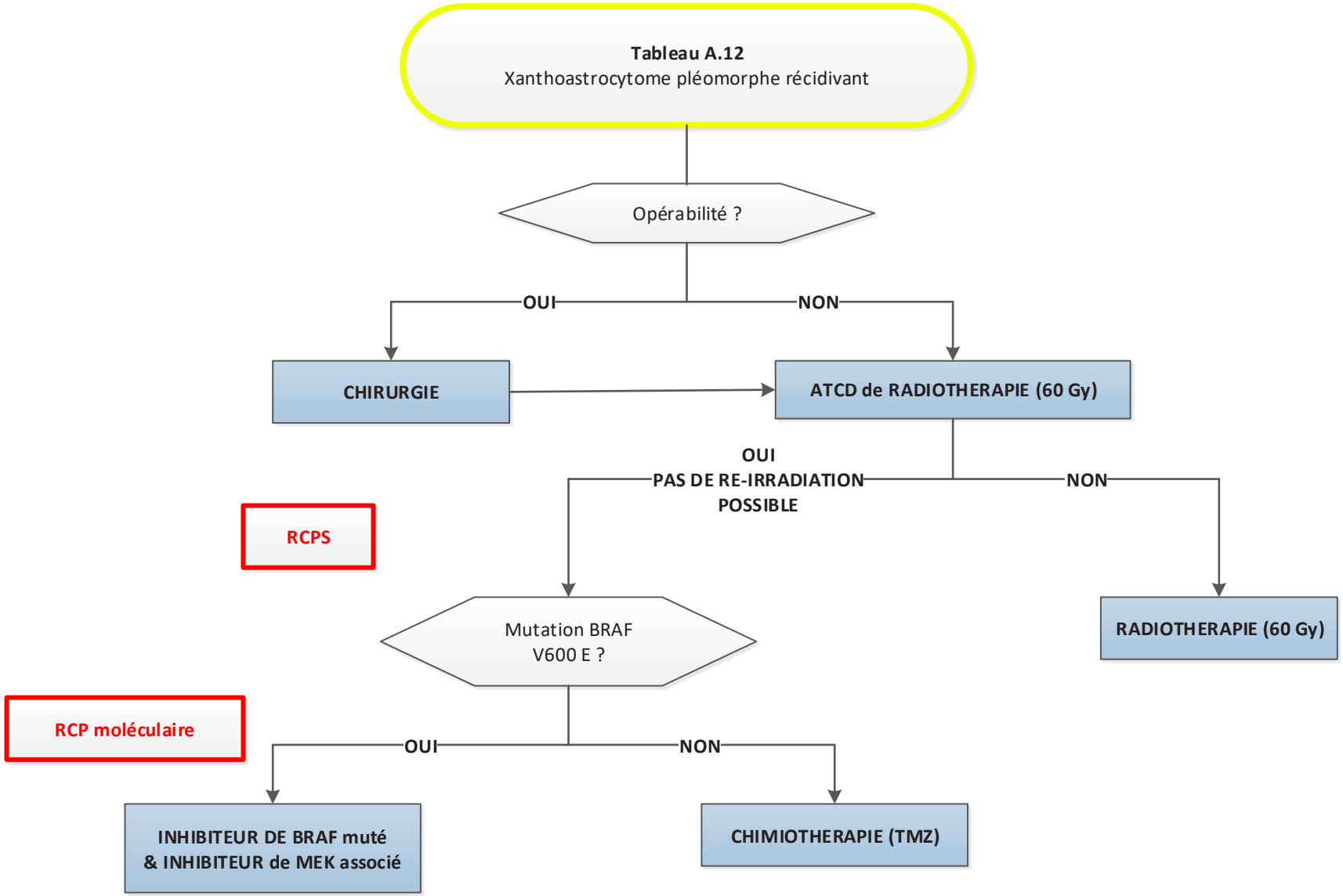
Tableau A.12
Xanthoastrocytome pléomorphe récidivant
Opérabilité ?
OUI
NON
CHIRURGIE
ATCD de RADIOTHERAPIE (60 Gy)
OUI
PAS DE RE-IRRADIATION
POSSIBLE
NON
RCPS
Mutation BRAF
V600 E ?
RADIOTHERAPIE (60 Gy)
RCP moléculaire
OUI
NON
INHIBITEUR DE BRAF muté
& INHIBITEUR de MEK associé
CHIMIOTHERAPIE (TMZ)