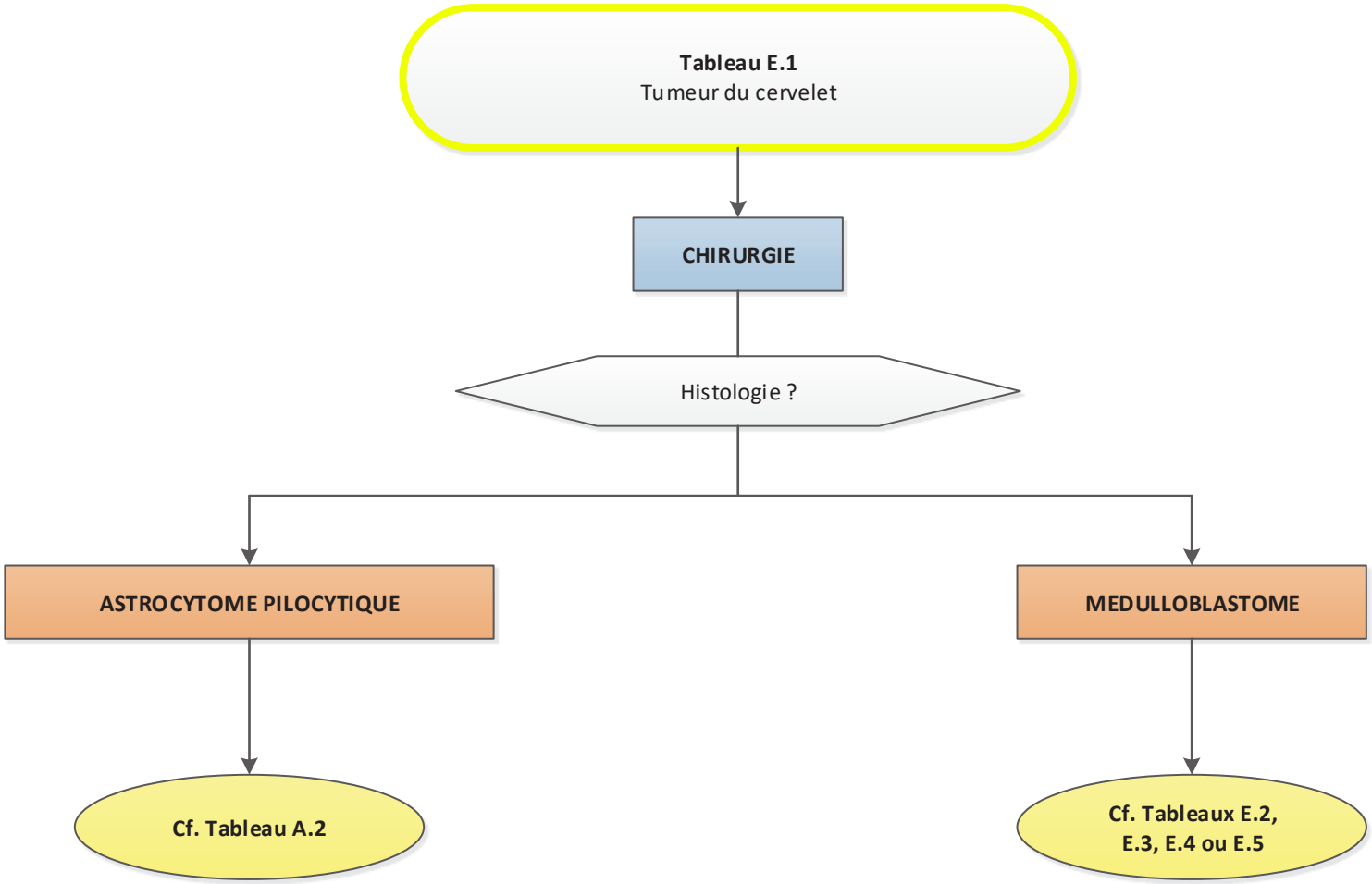
Tableau E.1
Tumeur du cervelet
CHIRURGIE
Histologie ?
ASTROCYTOME PILOCYTIQUE
MEDULLOBLASTOME
Cf. Tableau A.2
Cf. Tableaux E.2, E.3, E.4 ou E.5

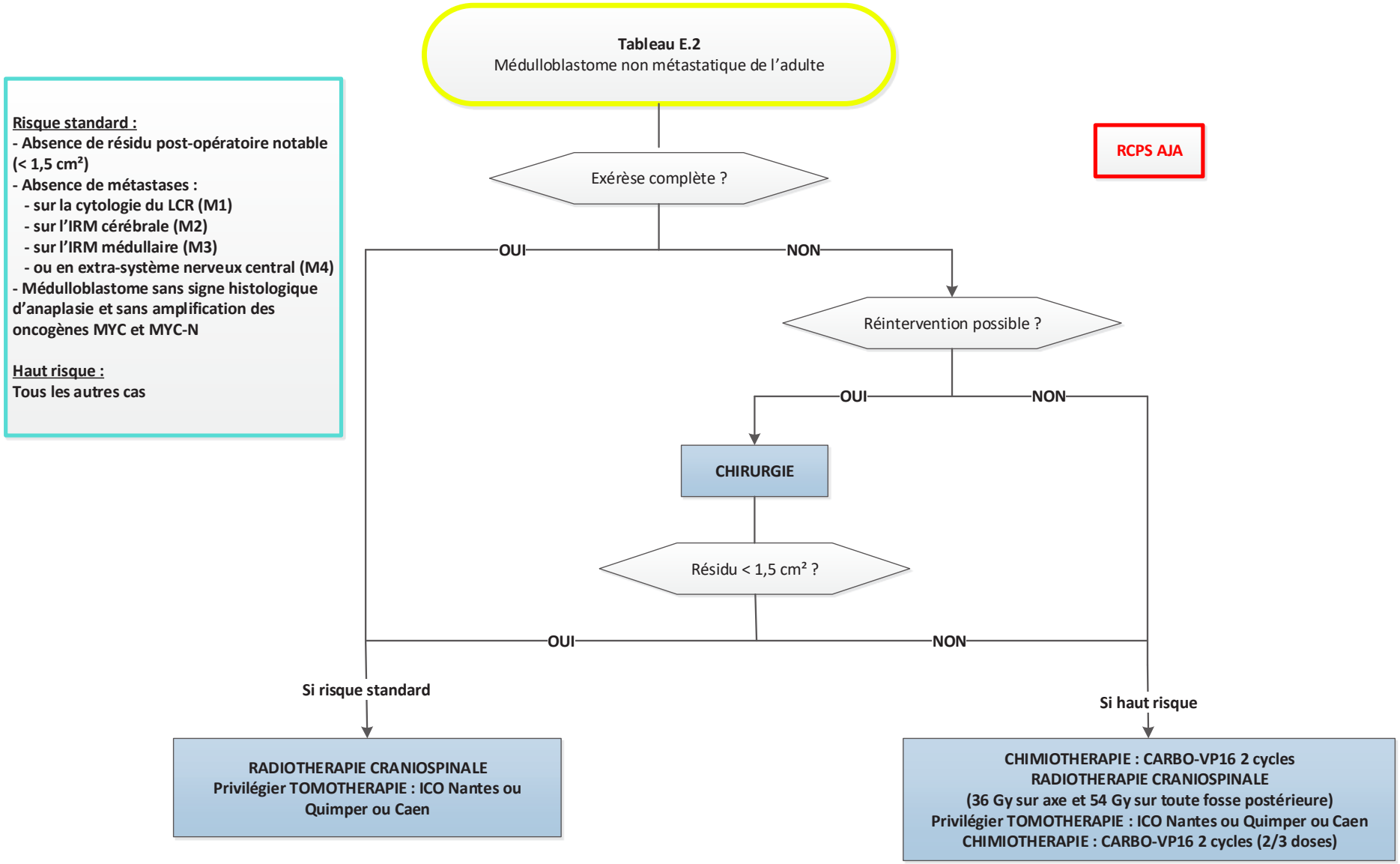
Tableau E.2
Médulloblastome non métastatique de l'adulte
Risque standard :
- Absence de résidu post-opératoire notable (< 1,5 cm²)
- Absence de métastases :
- sur la cytologie du LCR (M1)
- sur l'IRM cérébrale (M2)
- sur l'IRM médullaire (M3)
- ou en extra-système nerveux central (M4)
- Médulloblastome sans signe histologique d'anaplasie et sans amplification des oncogènes MYC et MYC-N
Haut risque :
Tous les autres cas
RCPS AJA
Exérèse complète ?
OUI
NON
Réintervention possible ?
OUI
NON
CHIRURGIE
Résidu < 1,5 cm² ?
OUI
NON
Si risque standard
Si haut risque
RADIOTHERAPIE CRANIOSPINALE
Privilégier TOMOTHERAPIE : ICO Nantes ou Quimper ou Caen
CHIMIOTHERAPIE : CARBO-VP16 2 cycles
RADIOTHERAPIE CRANIOSPINALE
(36 Gy sur axe et 54 Gy sur toute fosse postérieure)
Privilégier TOMOTHERAPIE : ICO Nantes ou Quimper ou Caen
CHIMIOTHERAPIE : CARBO-VP16 2 cycles (2/3 doses)

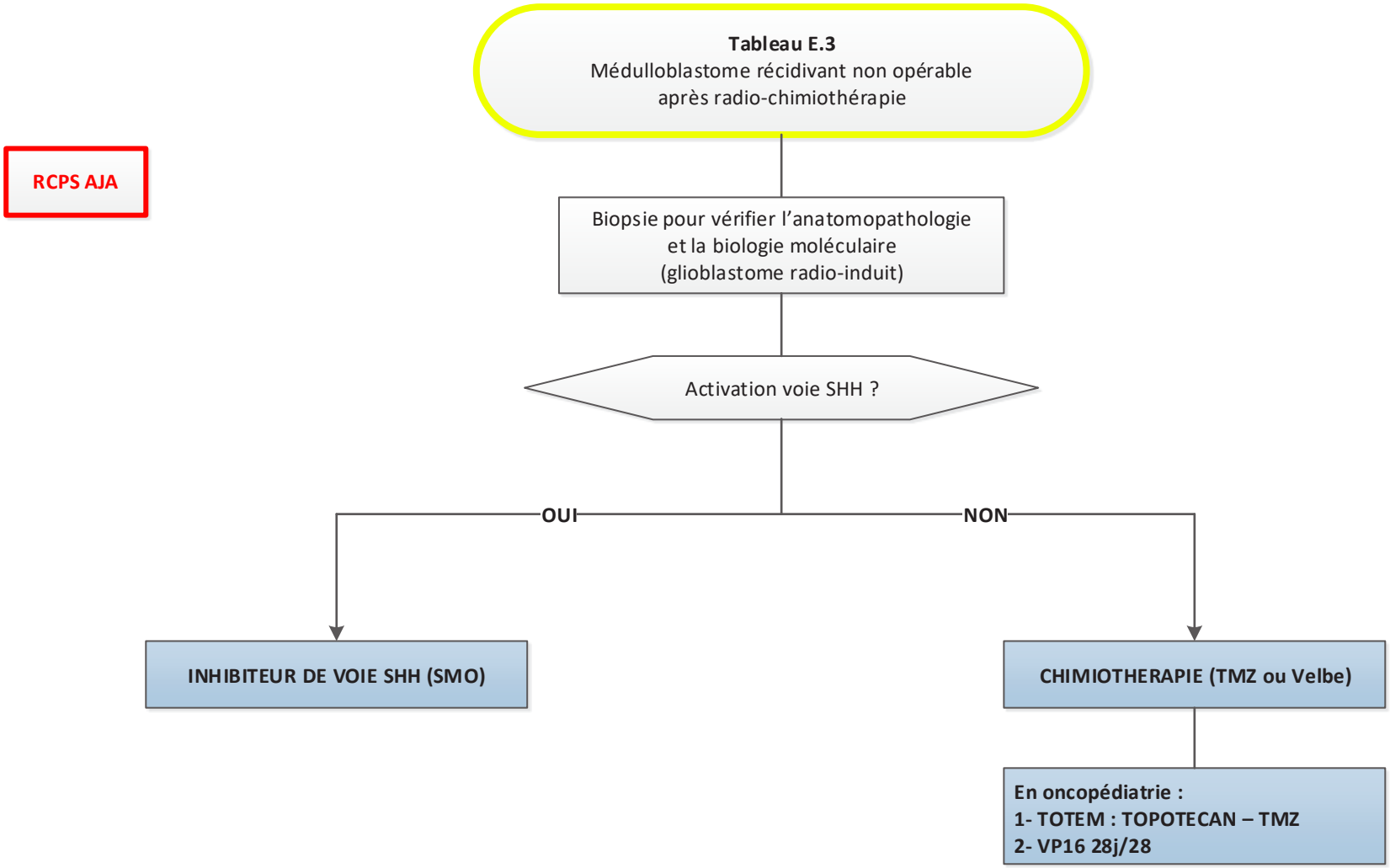
Tableau E.3
Médulloblastome récidivant non opérable
après radio-chimiothérapie
RCPS AJA
Biopsie pour vérifier l'anatomopathologie
et la biologie moléculaire
(glioblastome radio-induit)
Activation voie SHH ?
OUI
NON
INHIBITEUR DE VOIE SHH (SMO)
CHIMIOTHERAPIE (TMZ ou Velbe)
En oncopédiatrie :
1- TOTEM : TOPOTECAN – TMZ
2- VP16 28j/28

Tableau E.4
Médulloblastome métastatique

RCPS AJA

BIOPSIE

CHIMIOTHERAPIE : CARBO-VP16 2 cycles
RADIOTHERAPIE CRANIOSPINALE
(36 Gy sur axe et 54 Gy toute fosse postérieure)
Privilégier TOMOTHERAPIE : ICO Nantes ou Quimper ou Caen
CHIMIOTHERAPIE : CARBO-VP16 2 cycles (2/3 doses)

OPTION : Autogreffe chez l'enfant

Surveillance des médulloblastomes desmoplasiques métastatiques

- Examen clinique et IRM craniospinale biannuels