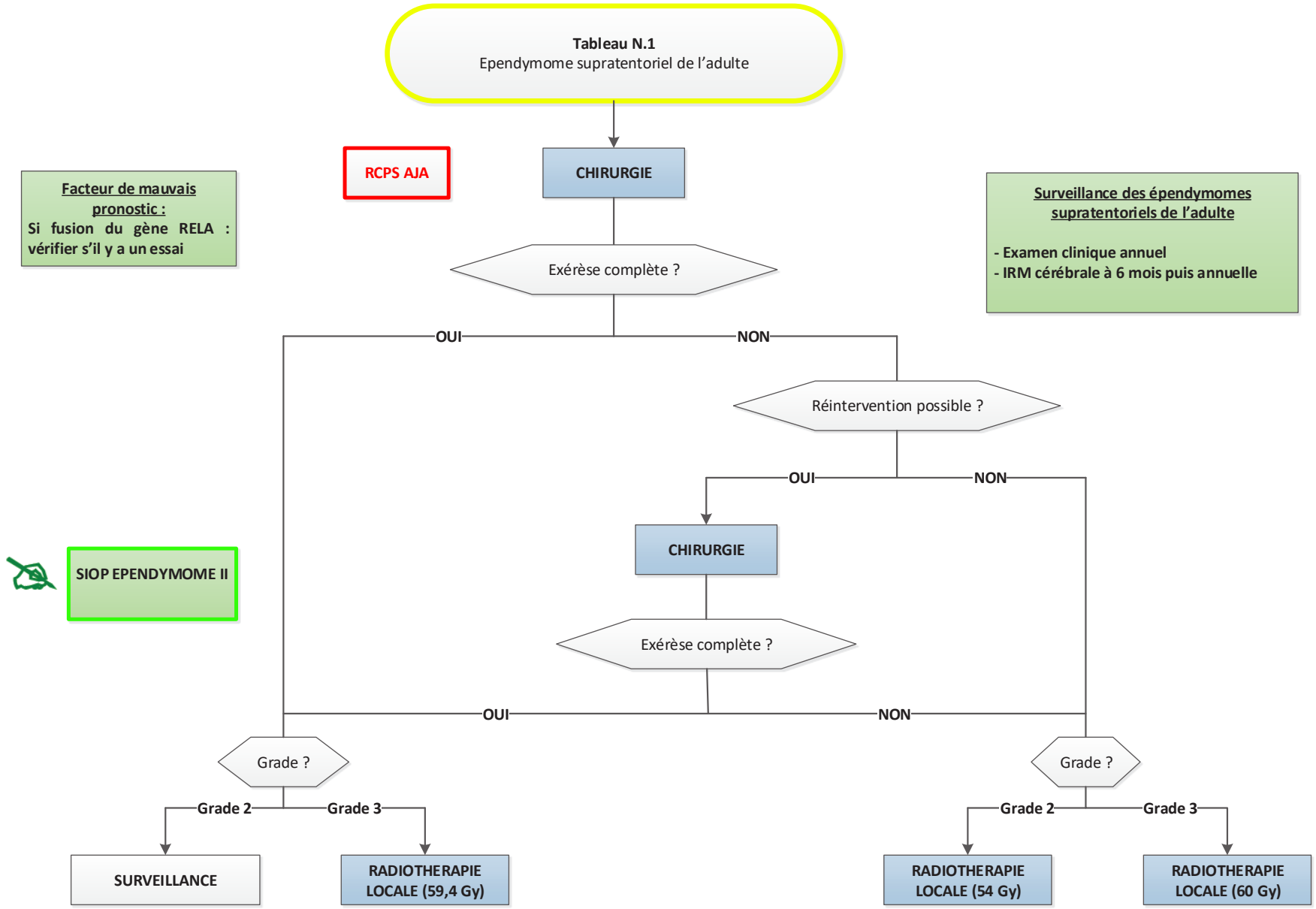
Tableau N.1
Ependymome supratentoriel de l'adulte
RCPS AJA
CHIRURGIE
Facteur de mauvais pronostic :
Si fusion du gène RELA : vérifier s'il y a un essai
Surveillance des épendymomes supratentoriels de l'adulte
- Examen clinique annuel
- IRM cérébrale à 6 mois puis annuelle
Exérèse complète ?
OUI
NON
Réintervention possible ?
OUI
NON
CHIRURGIE
SIOP EPENDYMOME II
Exérèse complète ?
OUI
NON
Grade ?
Grade 2
Grade 3
SURVEILLANCE
RADIOTHERAPIE LOCALE (59,4 Gy)
Grade ?
Grade 2
Grade 3
RADIOTHERAPIE LOCALE (54 Gy)
RADIOTHERAPIE LOCALE (60 Gy)

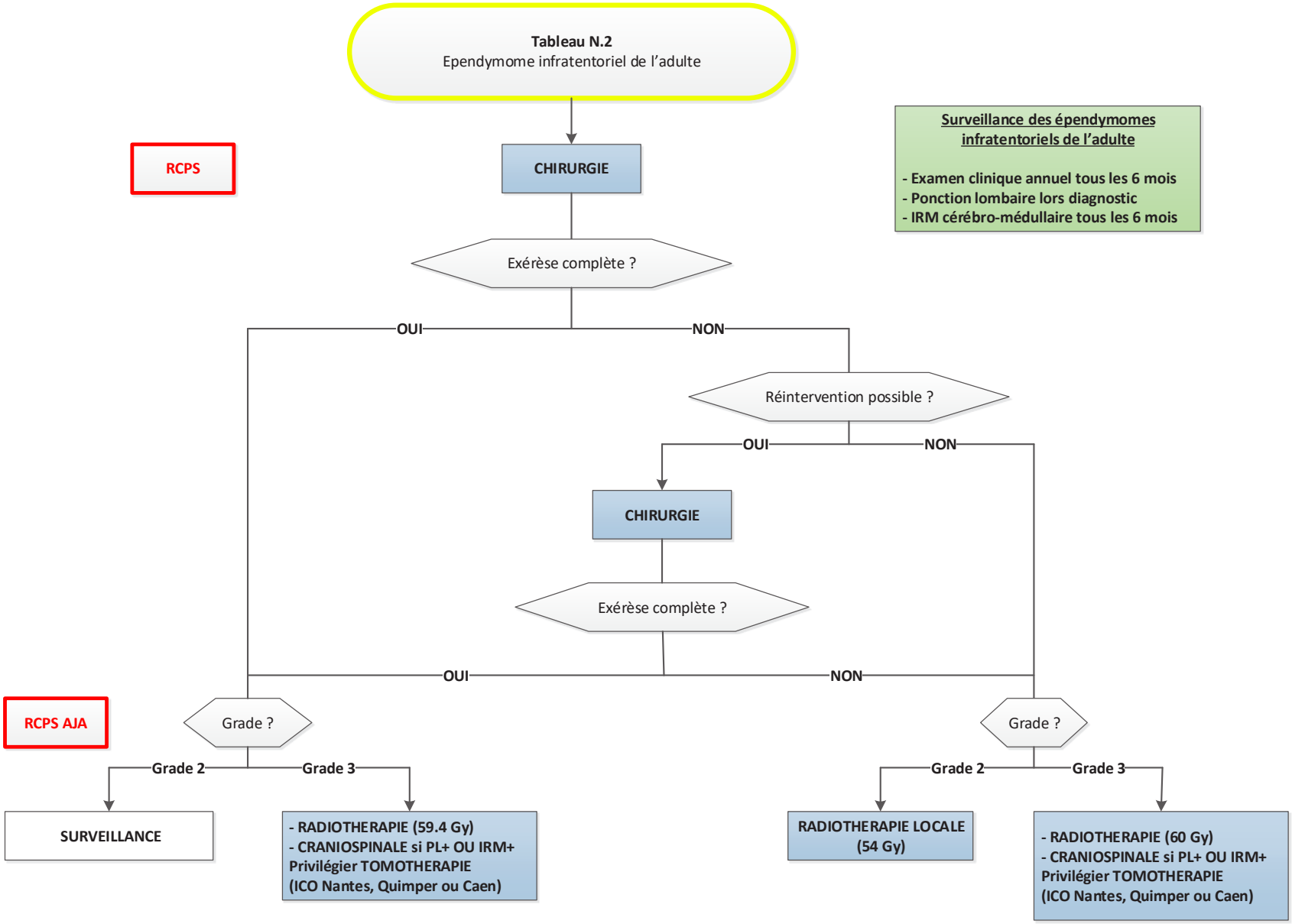
Tableau N.2
Ependymome infratentoriel de l'adulte
RCPS
CHIRURGIE
Exérèse complète ?
OUI
NON
Réintervention possible ?
OUI
NON
CHIRURGIE
Exérèse complète ?
OUI
NON
RCPS AJA
Grade ?
Grade 2
Grade 3
SURVEILLANCE
- RADIOTHERAPIE (59.4 Gy)
- CRANIOSPINALE si PL+ OU IRM+
Privilégier TOMOTHERAPIE
(ICO Nantes, Quimper ou Caen)
Grade ?
Grade 2
Grade 3
RADIOTHERAPIE LOCALE
(54 Gy)
- RADIOTHERAPIE (60 Gy)
- CRANIOSPINALE si PL+ OU IRM+
Privilégier TOMOTHERAPIE
(ICO Nantes, Quimper ou Caen)
Surveillance des épendymomes infratentoriels de l'adulte
- Examen clinique annuel tous les 6 mois
- Ponction lombaire lors diagnostic
- IRM cérébro-médullaire tous les 6 mois

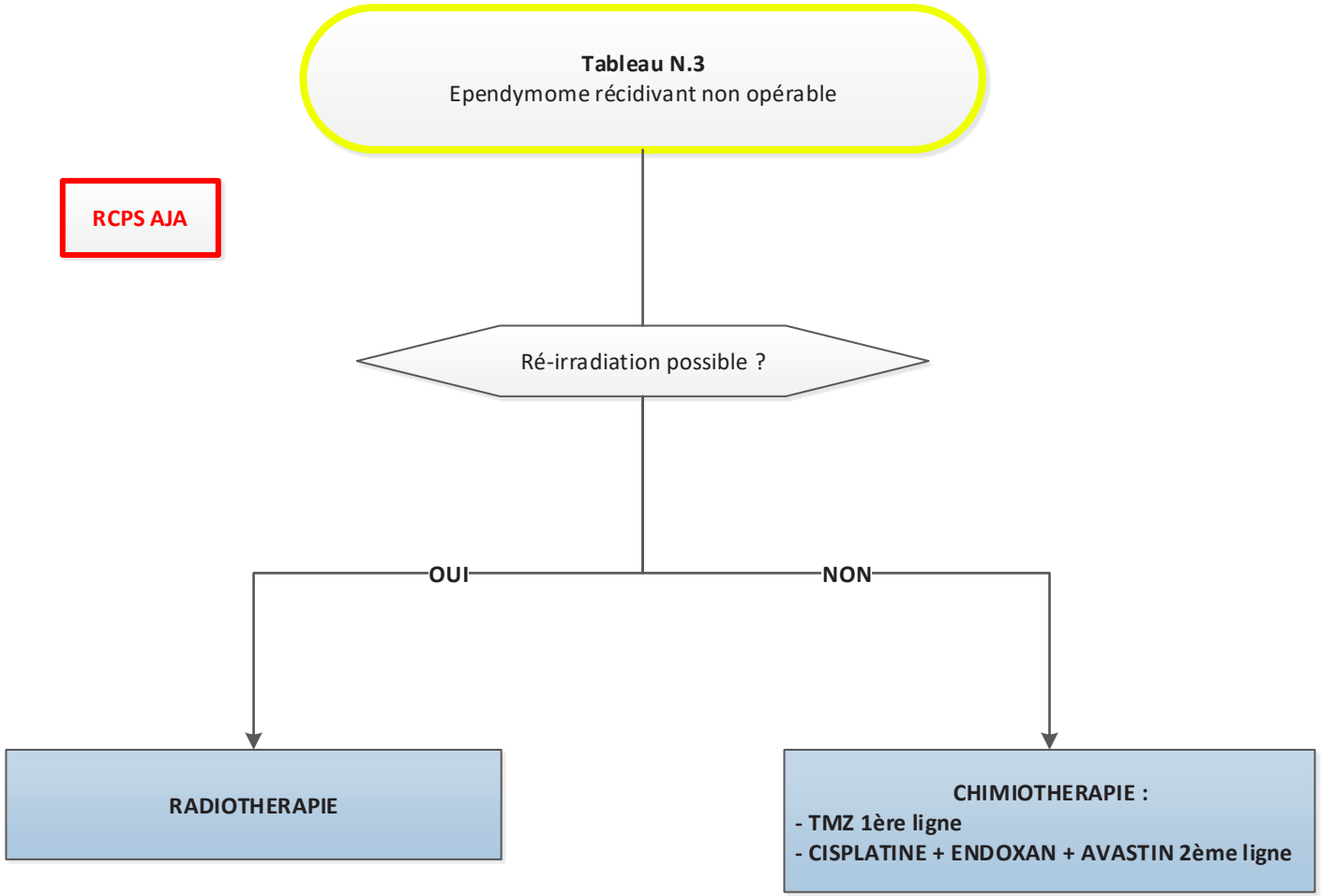
Tableau N.3
Ependymome récidivant non opérable
RCPS AJA
Ré-irradiation possible ?
OUI
NON
RADIOTHERAPIE
CHIMIOTHERAPIE :
- TMZ 1ère ligne
- CISPLATINE + ENDOXAN + AVASTIN 2ème ligne