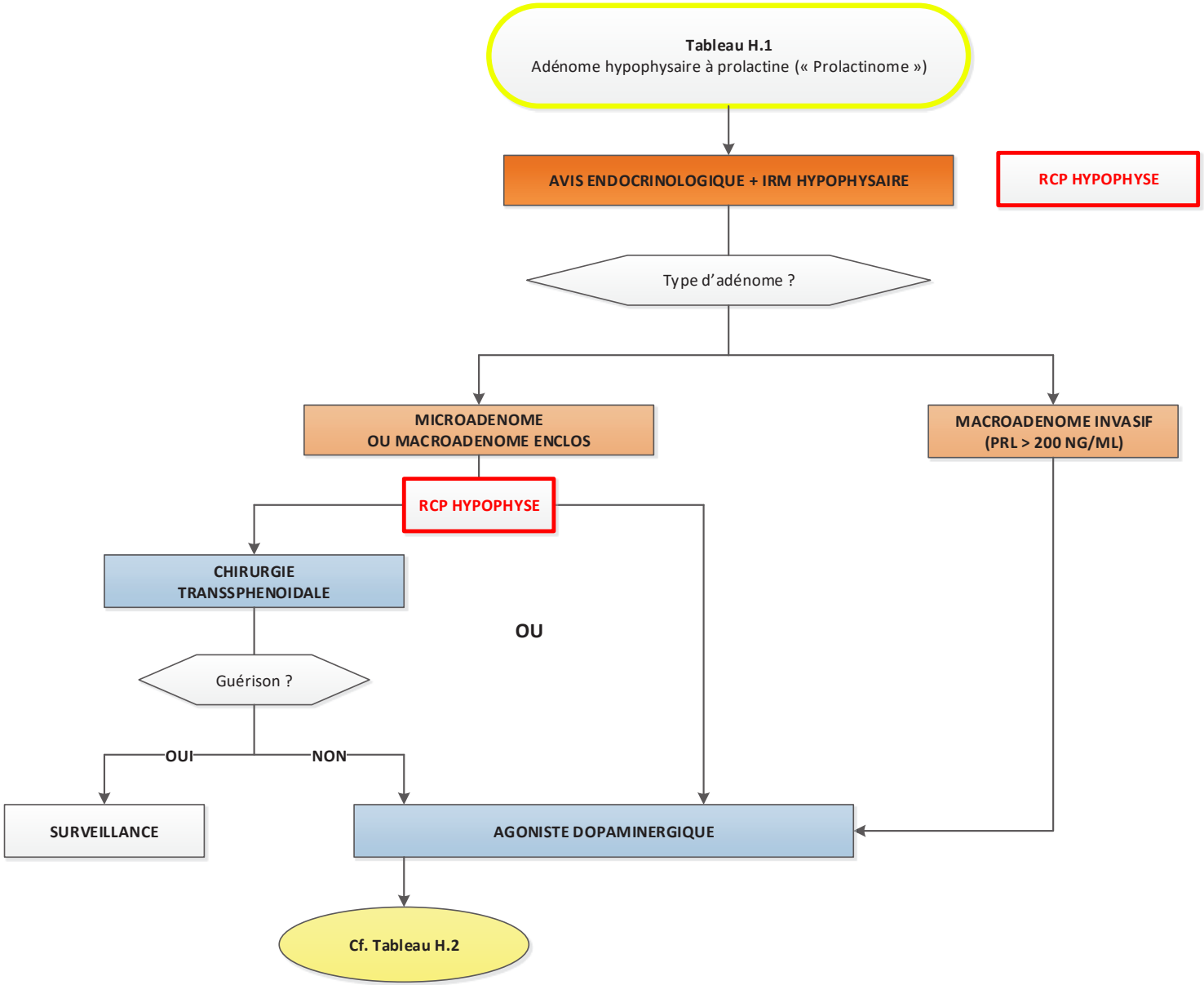
Tableau H.1
Adénome hypophysaire à prolactine (« Prolactinome »)
AVIS ENDOCRINOLOGIQUE + IRM HYPOPHYSAIRE
RCP HYPOPHYSE
Type d'adénome ?
MICROADENOME
OU MACROADENOME ENCLOS
MACROADENOME INVASIF
(PRL > 200 NG/ML)
RCP HYPOPHYSE
CHIRURGIE
TRANSSPHENOIDALE
OU
Guérison ?
OUI
NON
SURVEILLANCE
AGONISTE DOPAMINERGIQUE
Cf. Tableau H.2

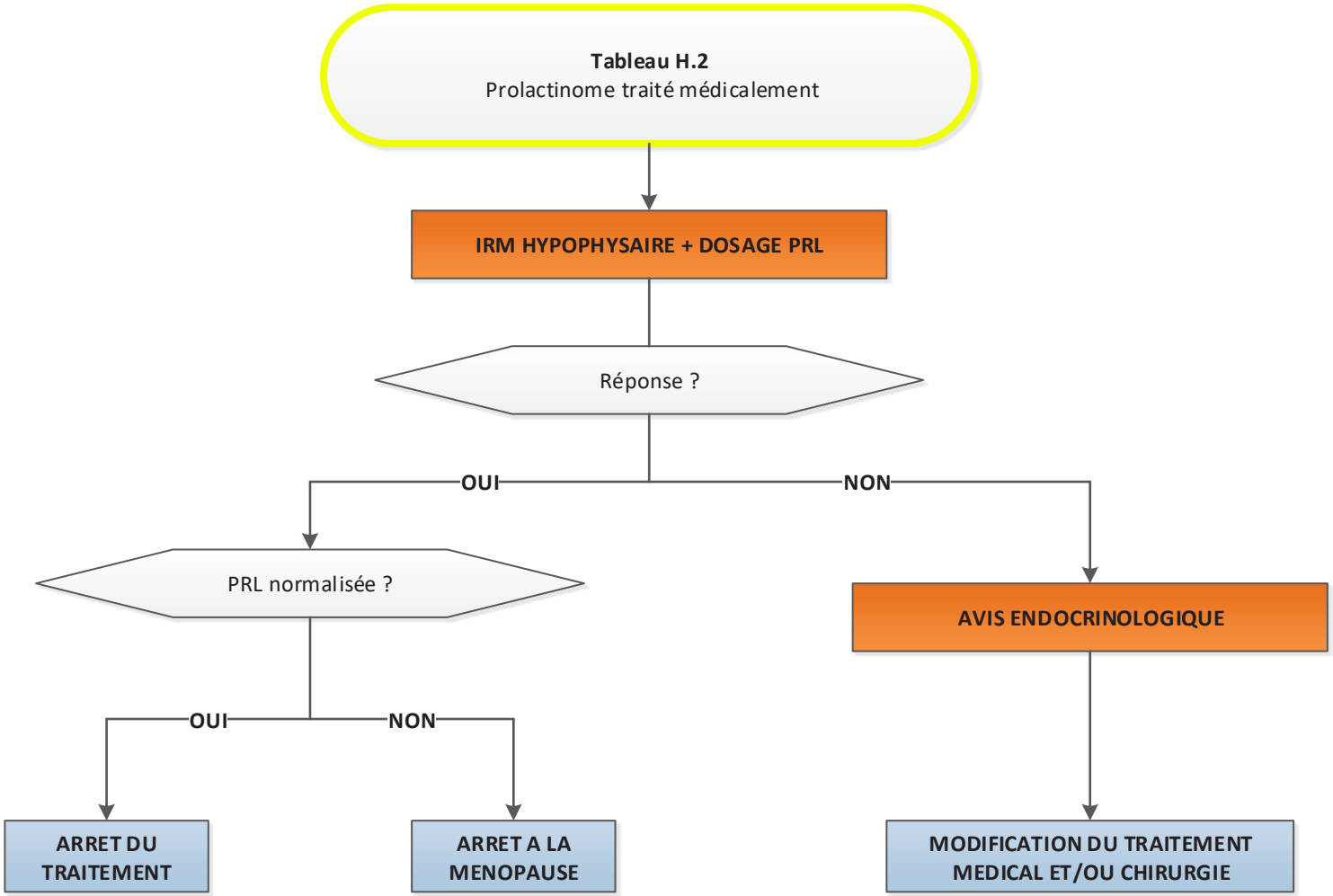
Tableau H.2
Prolactinome traité médicalement
IRM HYPOPHYSAIRE + DOSAGE PRL
Réponse ?
OUI
NON
PRL normalisée ?
AVIS ENDOCRINOLOGIQUE
OUI
NON
ARRET DU TRAITEMENT
ARRET A LA MENOPAUSE
MODIFICATION DU TRAITEMENT MEDICAL ET/OU CHIRURGIE

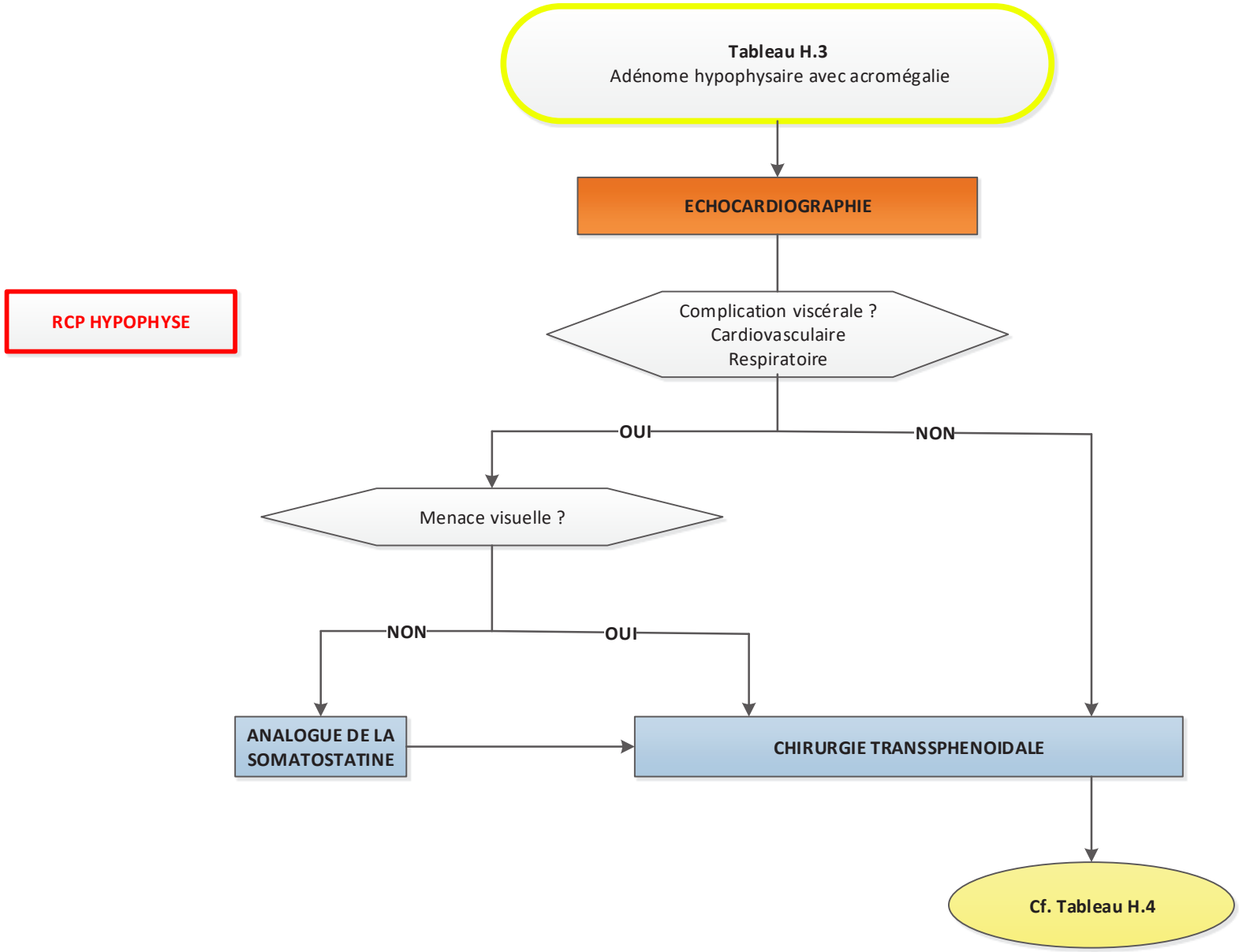
Tableau H.3
Adénome hypophysaire avec acromégalie
ECHOCARDIOGRAPHIE
RCP HYPOPHYSE
Complication viscérale ?
Cardiovasculaire
Respiratoire
OUI
NON
Menace visuelle ?
NON
OUI
ANALOGUE DE LA SOMATOSTATINE
CHIRURGIE TRANSSPHENOIDALE
Cf. Tableau H.4

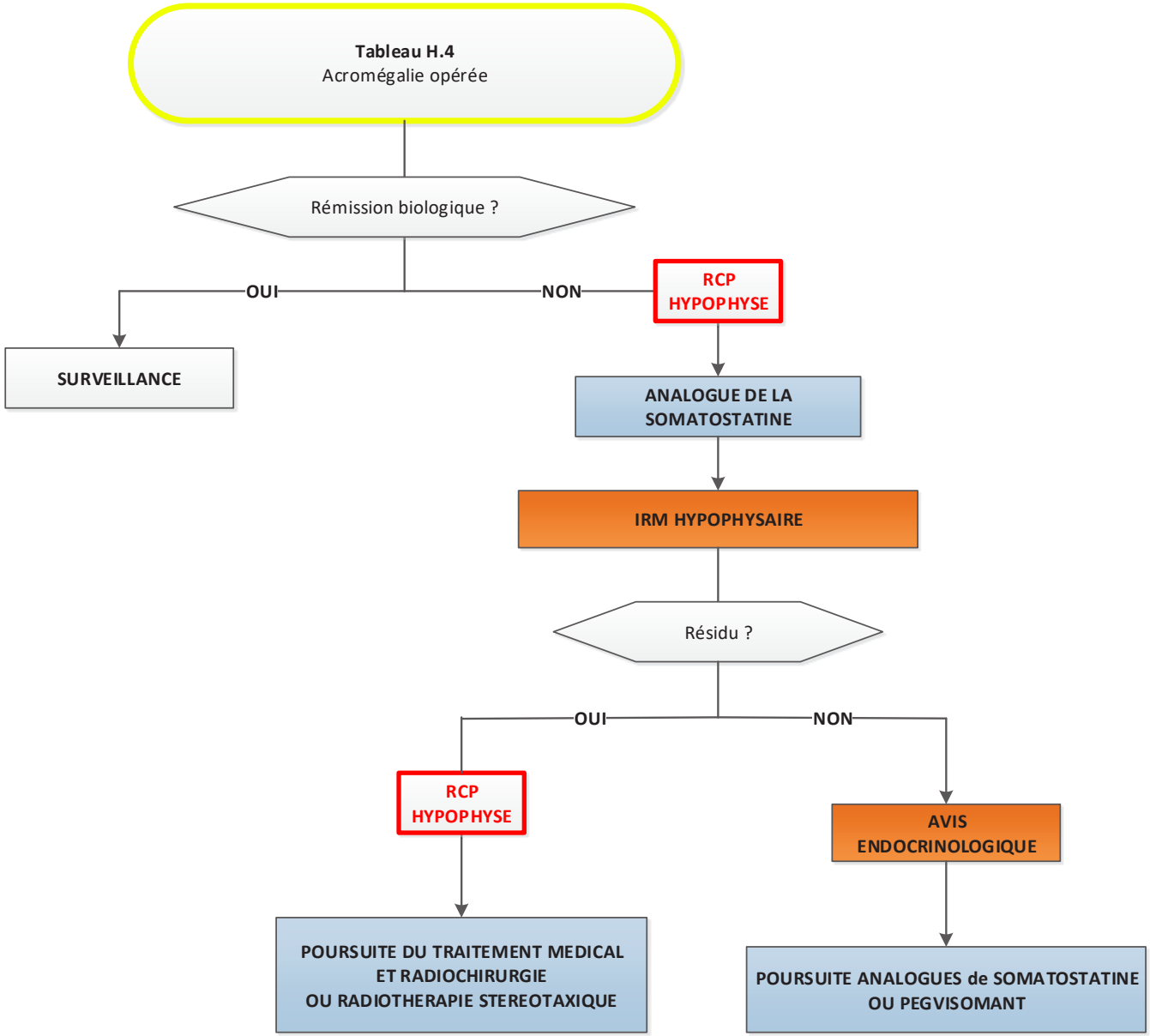
Tableau H.4
Acromégalie opérée
Rémission biologique ?
OUI
NON
SURVEILLANCE
RCP HYPOPHYSE
ANALOGUE DE LA SOMATOSTATINE
IRM HYPOPHYSAIRE
Résidu ?
OUI
NON
RCP HYPOPHYSE
AVIS ENDOCRINOLOGIQUE
POURSUITE DU TRAITEMENT MEDICAL ET RADIOCHIRURGIE OU RADIOTHERAPIE STEREOTAXIQUE
POURSUITE ANALOGUES de SOMATOSTATINE OU PEGVISOMANT

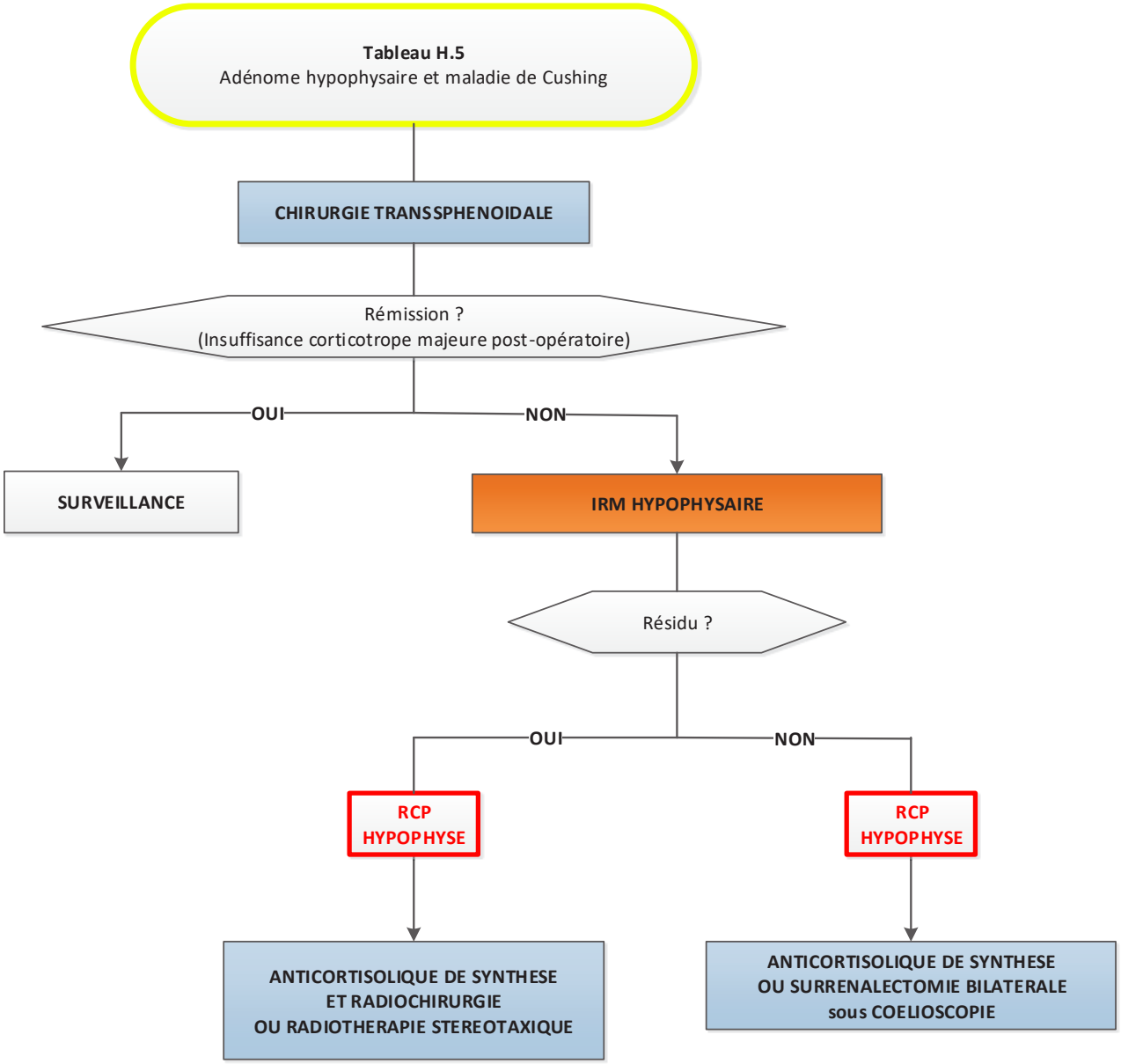
Tableau H.5
Adénome hypophysaire et maladie de Cushing
CHIRURGIE TRANSSPHENOIDALE
Rémission ?
(Insuffisance corticotrope majeure post-opératoire)
OUI
NON
SURVEILLANCE
IRM HYPOPHYSAIRE
Résidu ?
OUI
NON
RCP HYPOPHYSE
RCP HYPOPHYSE
ANTICORTISOLIQUE DE SYNTHESE ET RADIOCHIRURGIE OU RADIOTHERAPIE STEREOTAXIQUE
ANTICORTISOLIQUE DE SYNTHESE OU SURRENALECTOMIE BILATERALE sous COELIOSCOPIE

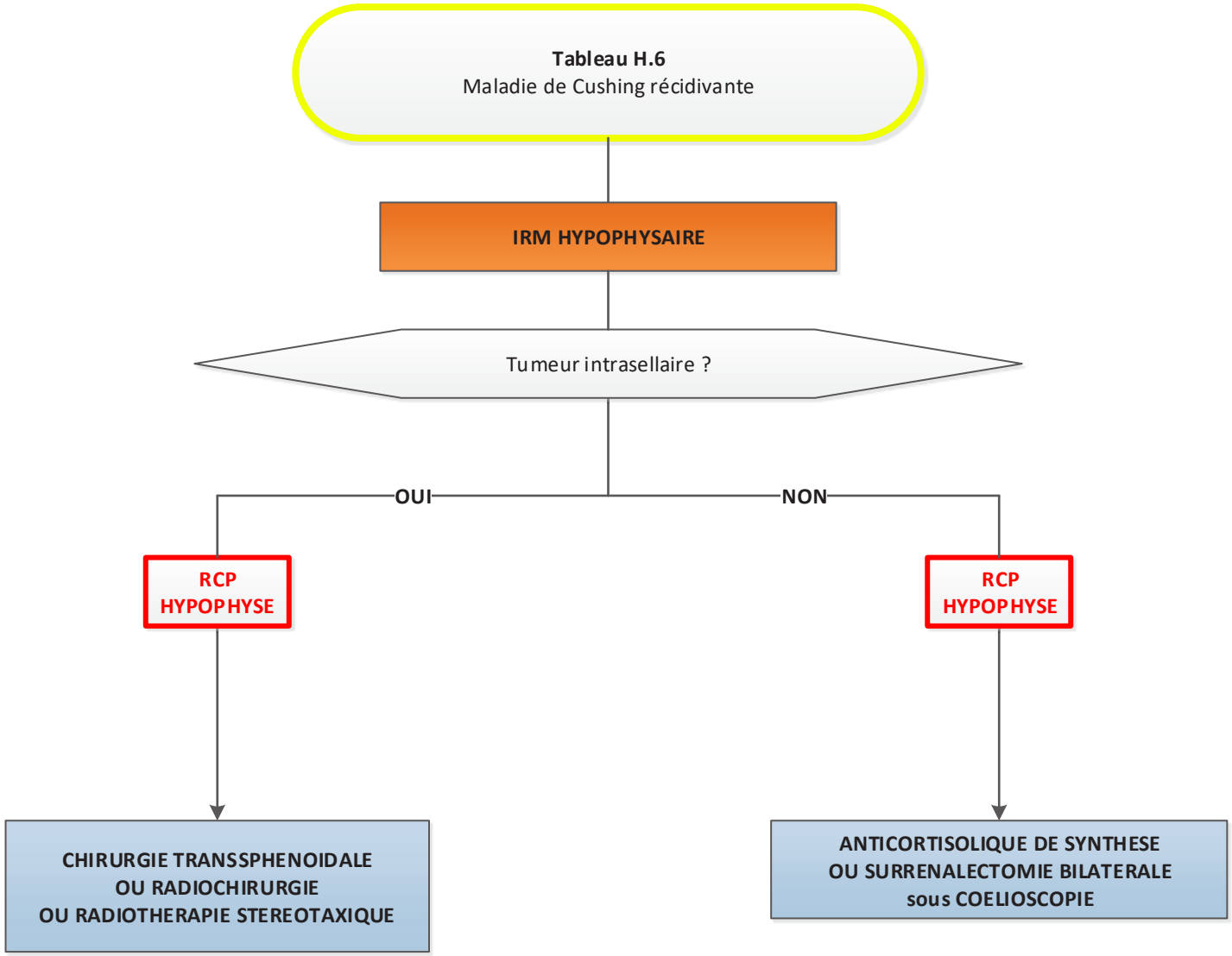
Tableau H.6
Maladie de Cushing récidivante
IRM HYPOPHYSAIRE
Tumeur intrasellaire ?
OUI
NON
RCP HYPOPHYSE
RCP HYPOPHYSE
CHIRURGIE TRANSSPHENOIDALE
OU RADIOCHIRURGIE
OU RADIOTHERAPIE STEREOTAXIQUE
ANTICORTISOLIQUE DE SYNTHESE
OU SURRENALECTOMIE BILATERALE
sous COELIOSCOPIE

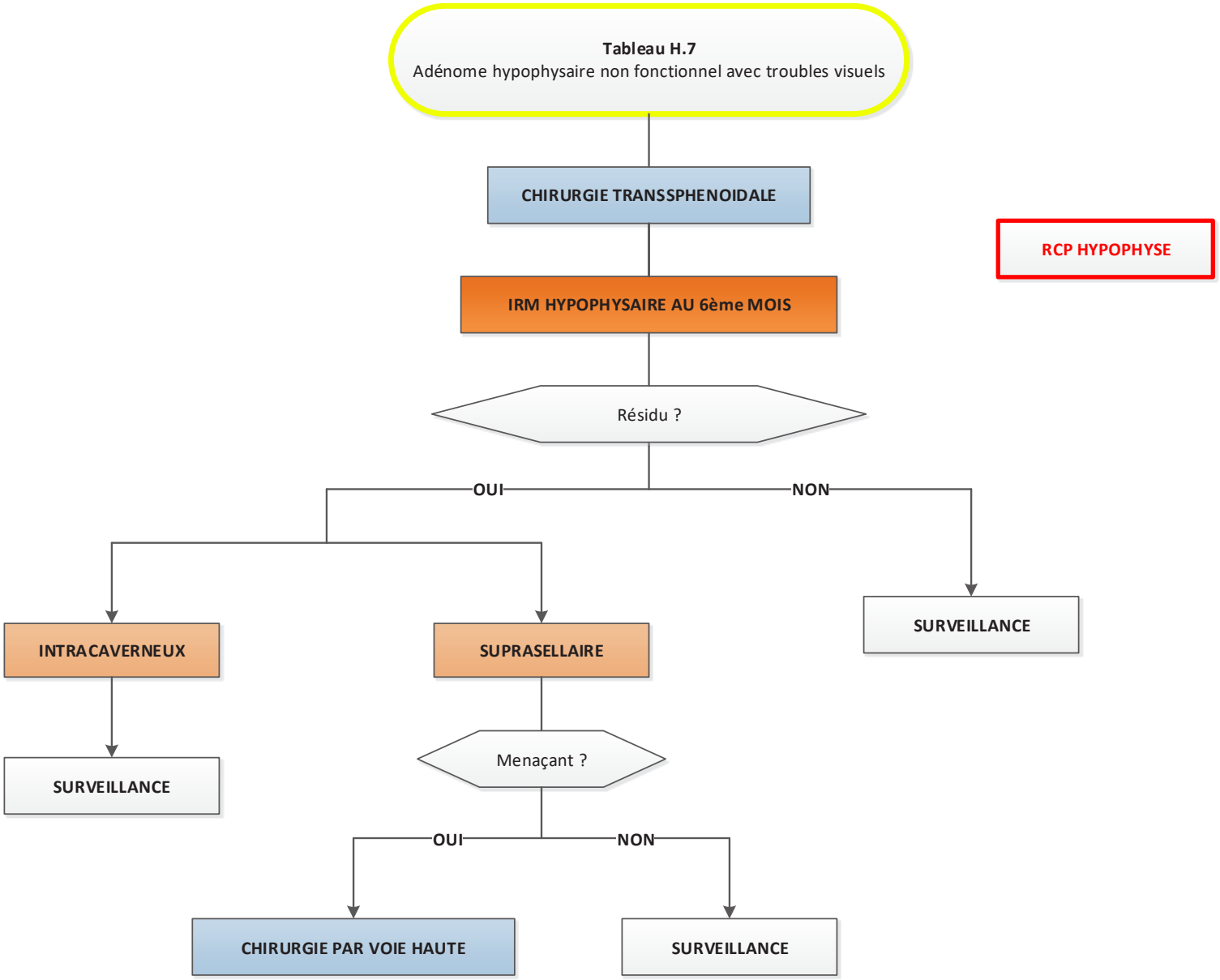
Tableau H.7
Adénome hypophysaire non fonctionnel avec troubles visuels
CHIRURGIE TRANSSPHENOIDALE
RCP HYPOPHYSE
IRM HYPOPHYSAIRE AU 6ème MOIS
Résidu ?
OUI
NON
INTRACAVERNEUX
SUPRASELLAIRE
SURVEILLANCE
SURVEILLANCE
Menaçant ?
OUI
NON
CHIRURGIE PAR VOIE HAUTE
SURVEILLANCE

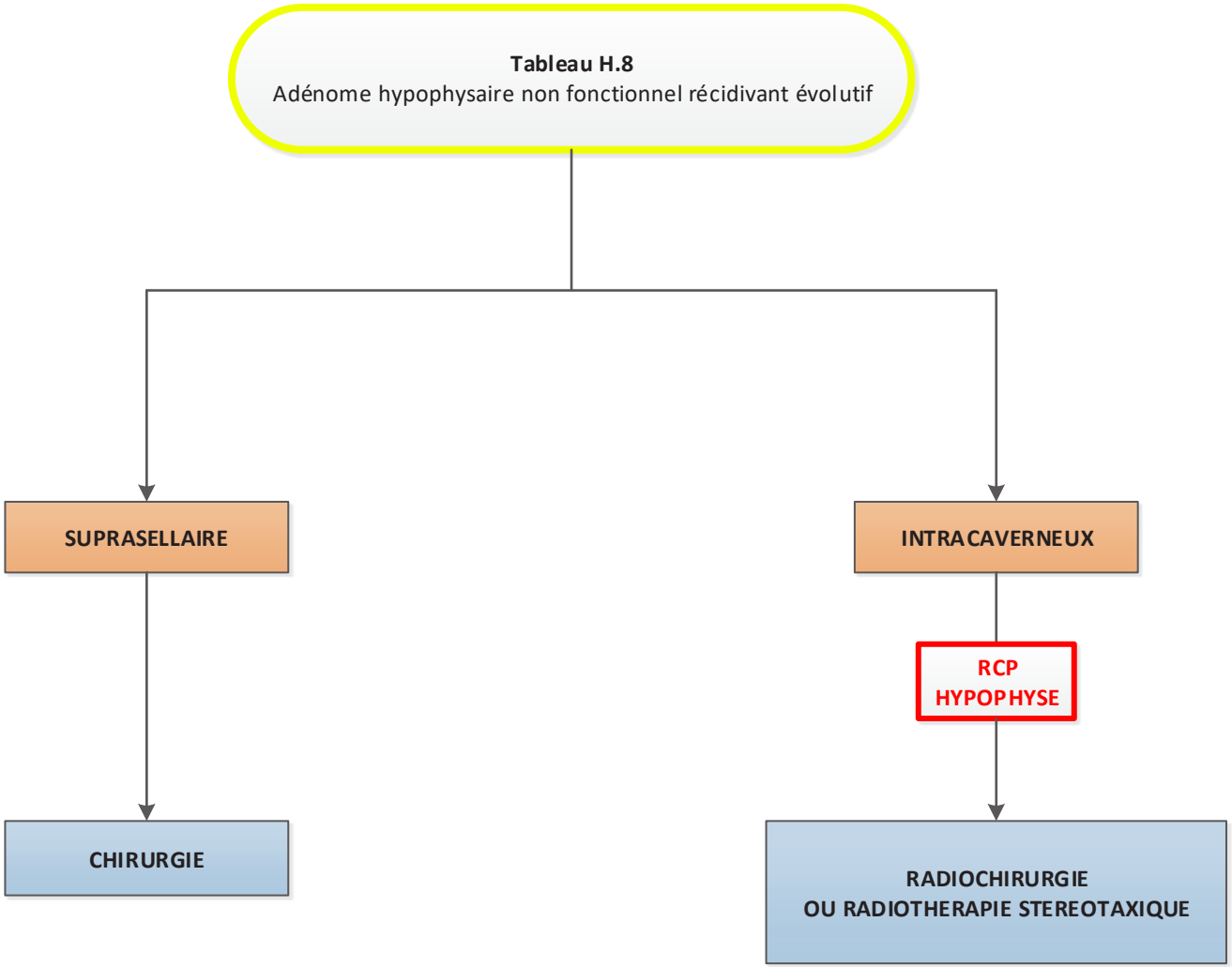
Tableau H.8
Adénome hypophysaire non fonctionnel récidivant évolutif
SUPRASELLAIRE
INTRACAVERNEUX
RCP
HYPOPHYSE
CHIRURGIE
RADIOCHIRURGIE
OU RADIOTHERAPIE STEREOTAXIQUE