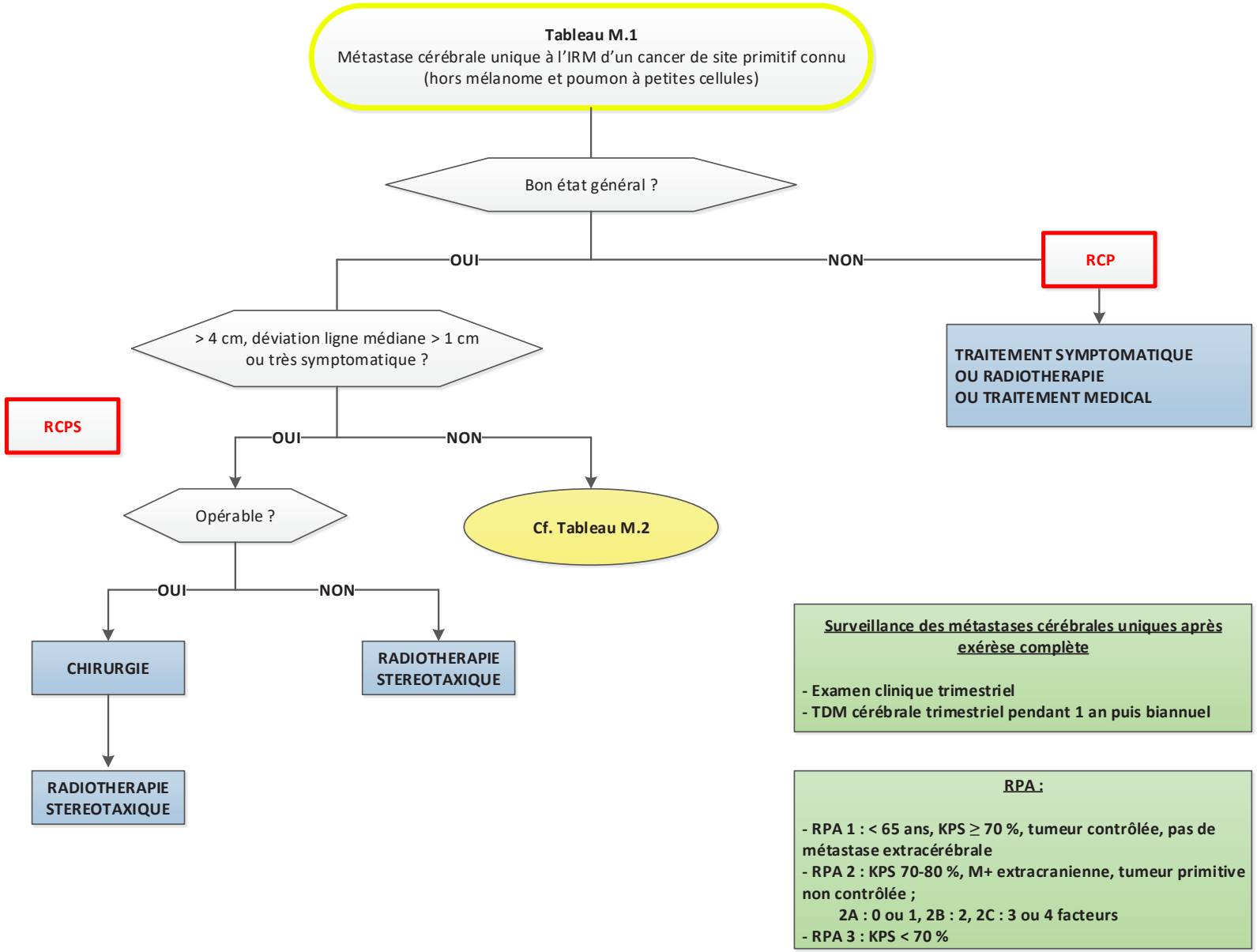

Surveillance des métastases cérébrales uniques après exérèse complète

- Examen clinique trimestriel
- TDM cérébrale trimestriel pendant 1 an puis biannuel

RPA :

- RPA 1 : < 65 ans, KPS ≥ 70 %, tumeur contrôlée, pas de métastase extracérébrale
- RPA 2 : KPS 70-80 %, M+ extracranienne, tumeur primitive non contrôlée ;
  2A : 0 ou 1, 2B : 2, 2C : 3 ou 4 facteurs
- RPA 3 : KPS < 70 %

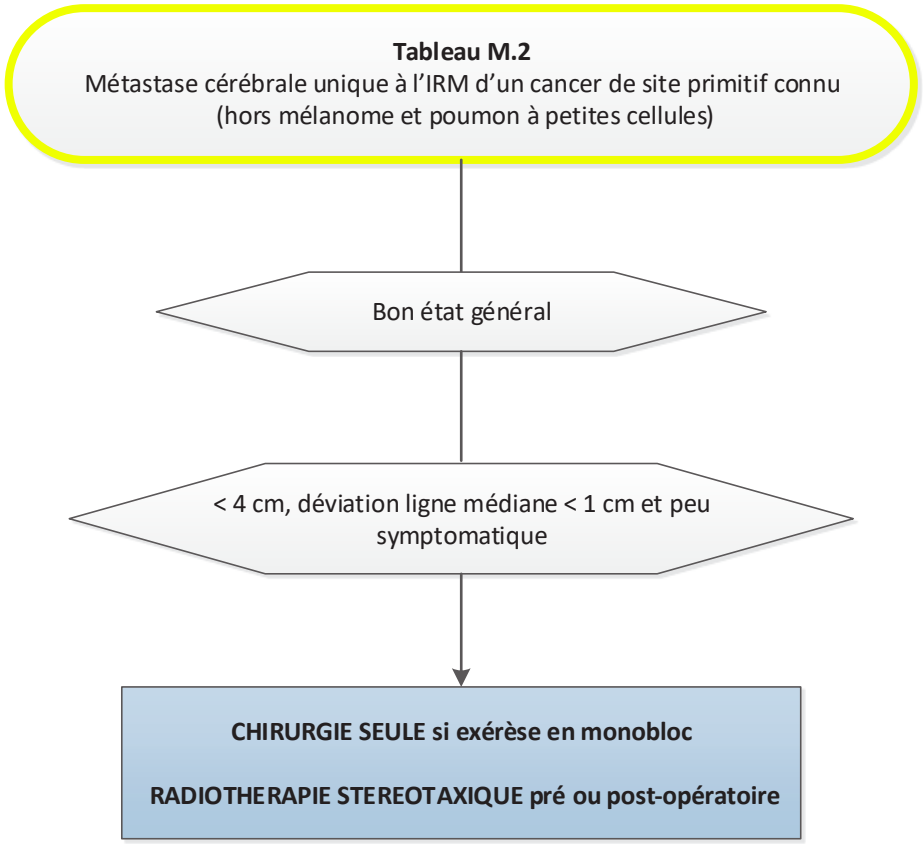
Tableau M.2
Métastase cérébrale unique à l'IRM d'un cancer de site primitif connu
(hors mélanome et poumon à petites cellules)
Bon état général
< 4 cm, déviation ligne médiane < 1 cm et peu symptomatique
CHIRURGIE SEULE si exérèse en monobloc
RADIOTHERAPIE STEREOTAXIQUE pré ou post-opératoire

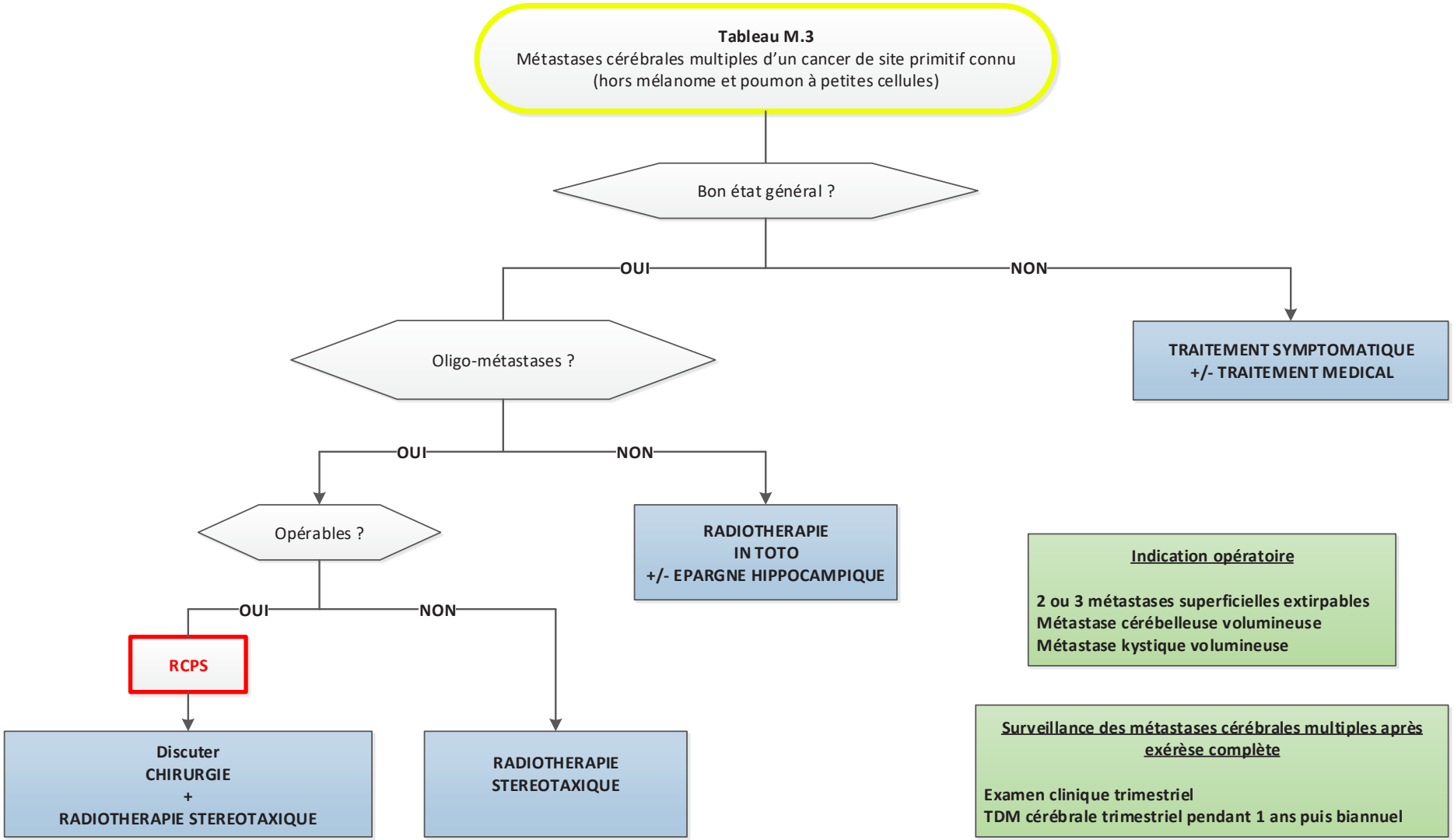
Tableau M.3
Métastases cérébrales multiples d'un cancer de site primitif connu
(hors mélanome et poumon à petites cellules)
Bon état général ?
OUI
NON
TRAITEMENT SYMPTOMATIQUE
+/- TRAITEMENT MEDICAL
Oligo-métastases ?
OUI
NON
RADIOTHERAPIE
IN TOTO
+/- EPARGNE HIPPOCAMPIQUE
Opérables ?
OUI
NON
RCPS
Discuter
CHIRURGIE
+
RADIOTHERAPIE STEREOTAXIQUE
RADIOTHERAPIE
STEREOTAXIQUE
Indication opératoire
2 ou 3 métastases superficielles extirpables
Métastase cérébelleuse volumineuse
Métastase kystique volumineuse
Surveillance des métastases cérébrales multiples après exérèse complète
Examen clinique trimestriel
TDM cérébrale trimestriel pendant 1 ans puis biannuel

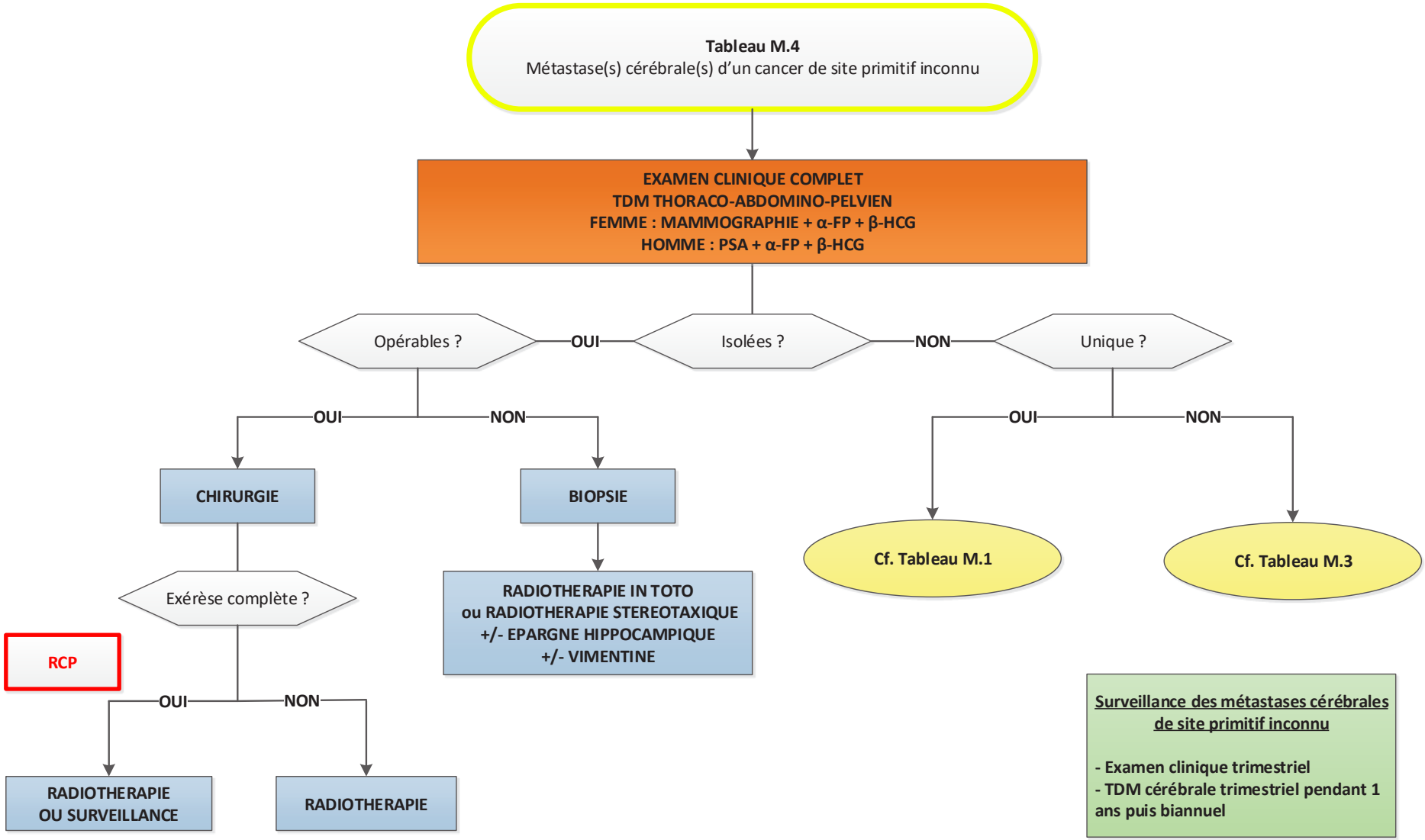
Tableau M.4
Métastase(s) cérébrale(s) d'un cancer de site primitif inconnu
EXAMEN CLINIQUE COMPLET
TDM THORACO-ABDOMINO-PELVIEN
FEMME : MAMMOGRAPHIE + α-FP + β-HCG
HOMME : PSA + α-FP + β-HCG
Isolées ?
OUI
NON
Opérables ?
OUI
NON
CHIRURGIE
BIOPSIE
Exérèse complète ?
RCP
OUI
NON
RADIOTHERAPIE
OU SURVEILLANCE
RADIOTHERAPIE
RADIOTHERAPIE IN TOTO
ou RADIOTHERAPIE STEREOTAXIQUE
+/- EPARGNE HIPPOCAMPIQUE
+/- VIMENTINE
Unique ?
OUI
NON
Cf. Tableau M.1
Cf. Tableau M.3
Surveillance des métastases cérébrales de site primitif inconnu
- Examen clinique trimestriel
- TDM cérébrale trimestriel pendant 1 ans puis biannuel

Tableau M.5
Traitement des métastases cérébrales d'un mélanome
(Extrait du thésaurus GROUM)

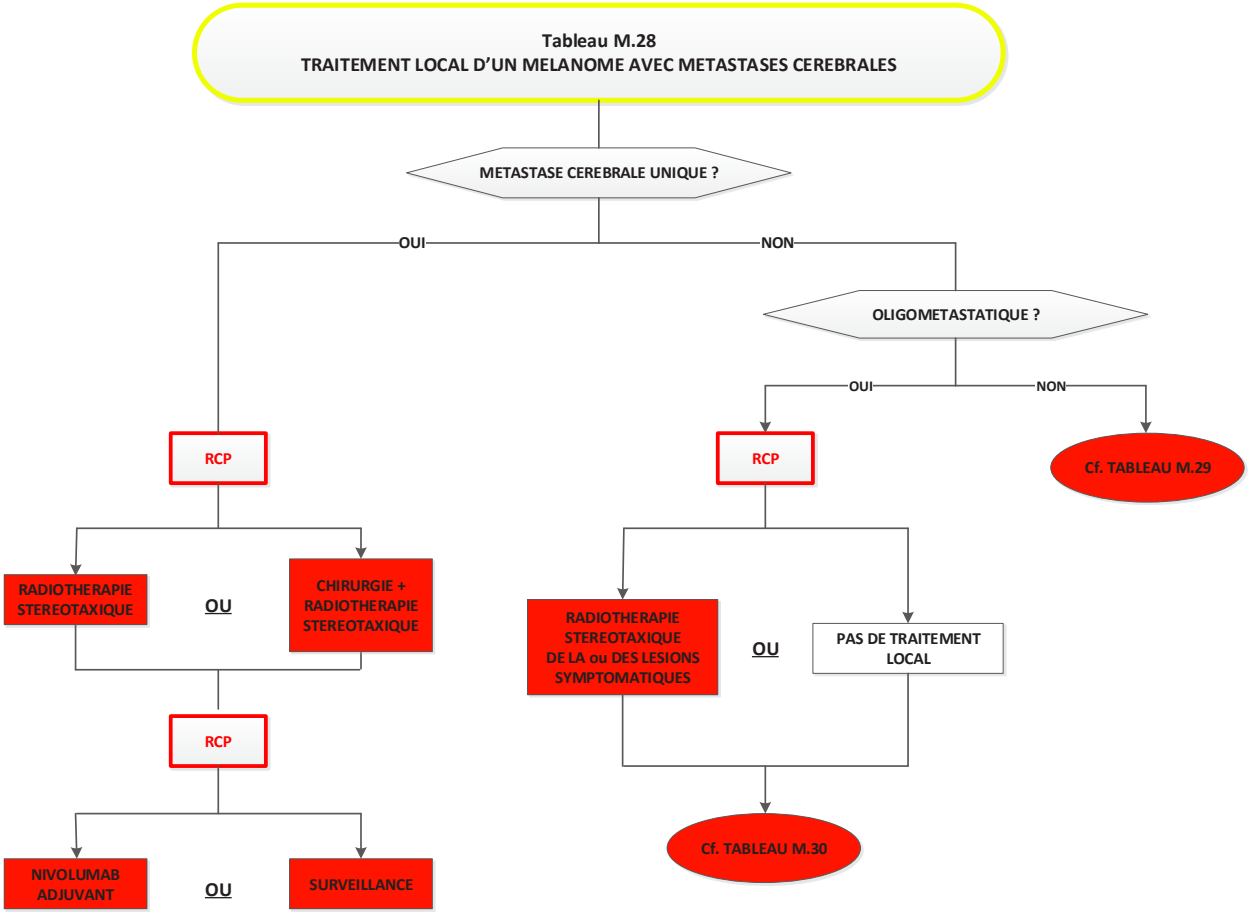

Tableau M.29
TRAITEMENT SYSTEMIQUE D'UN MELANOME AVEC METASTASES CEREBRALES

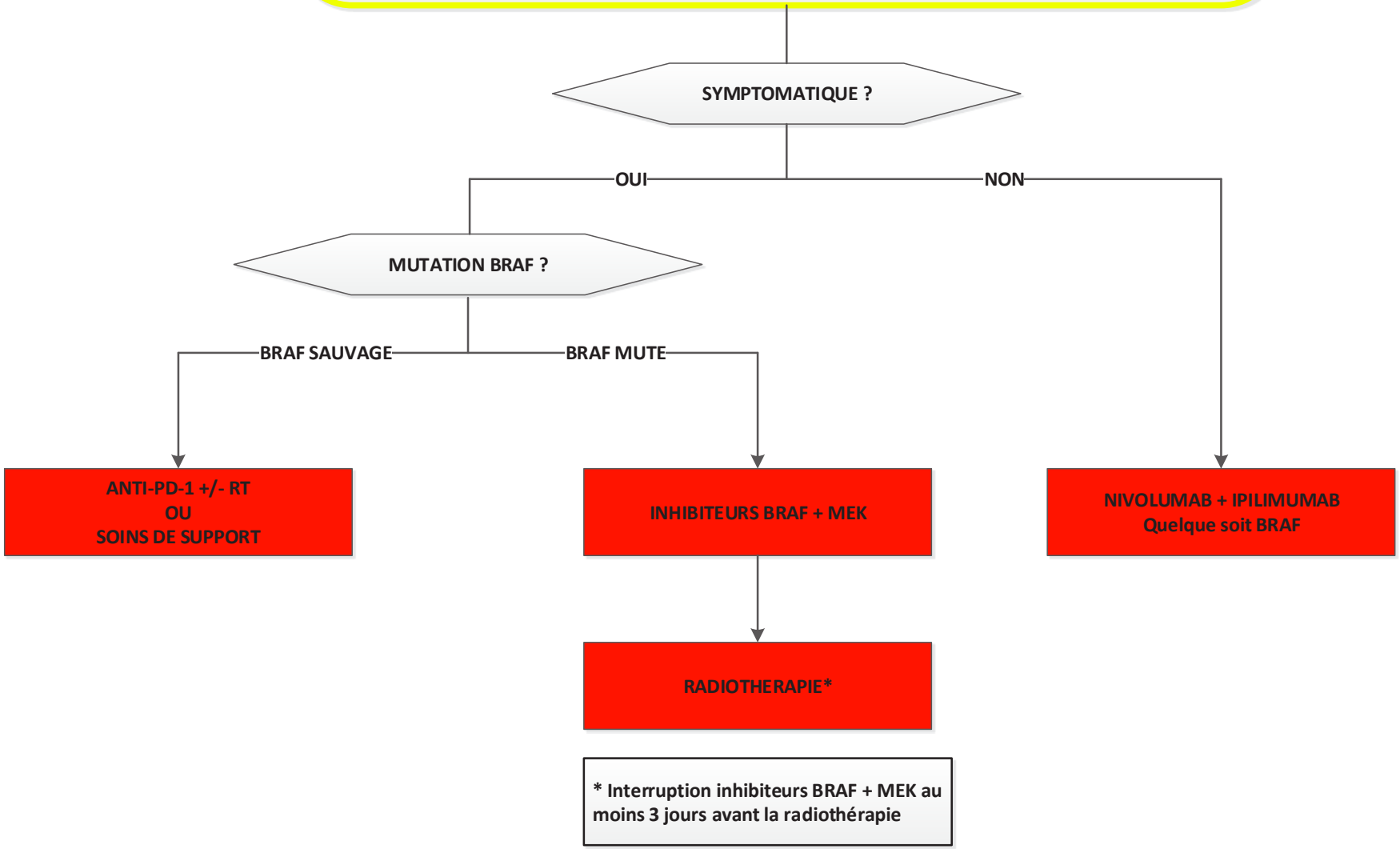

Tableau M.30
TRAITEMENT DE 1ère INTENTION D'UN MELANOME AVEC OLIGO METASTASES CEREBRALES

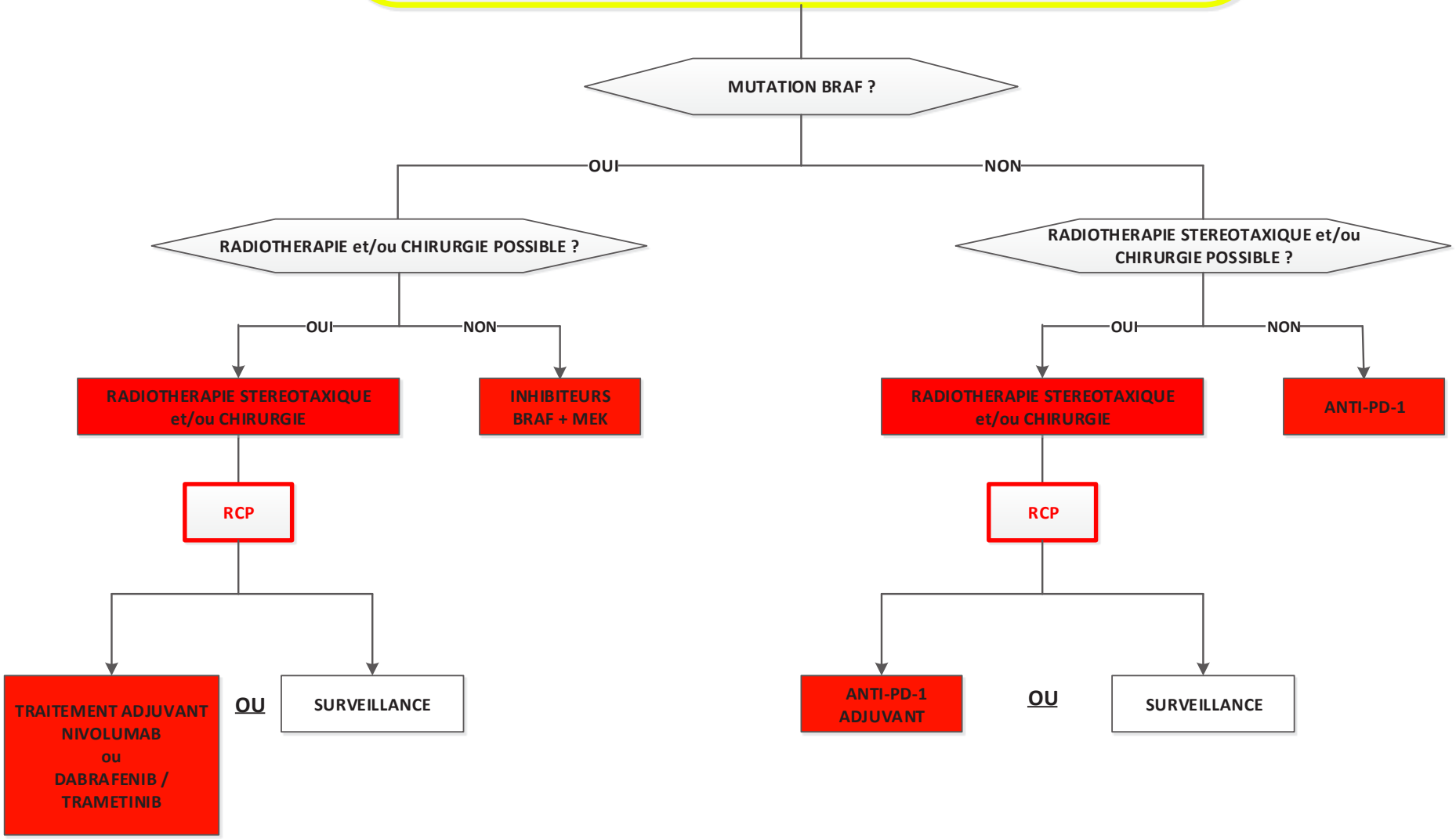

Tableau M.31
TRAITEMENT DE 2ème INTENTION D'UN MELANOME AVEC METASTASES CEREBRALES

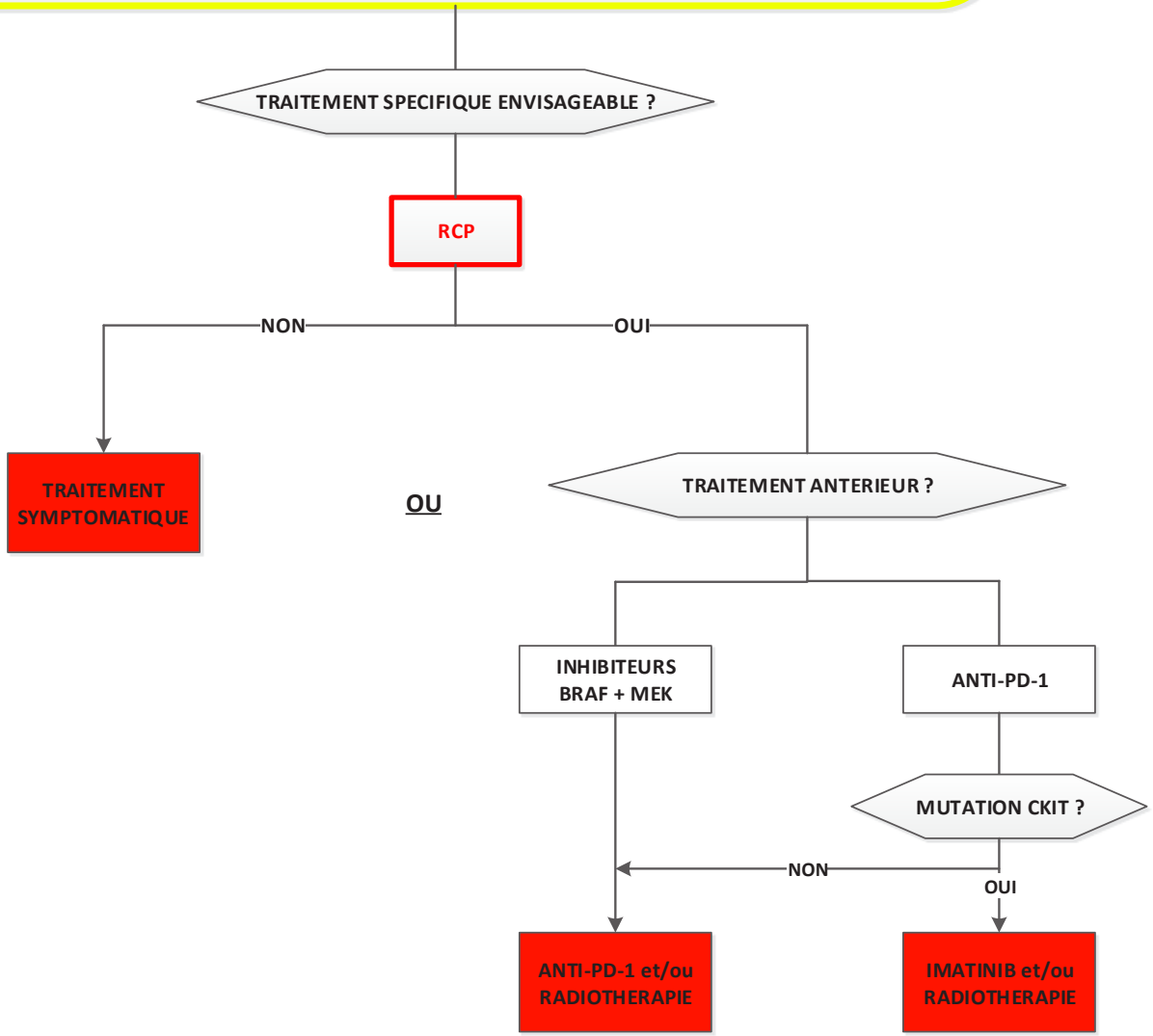

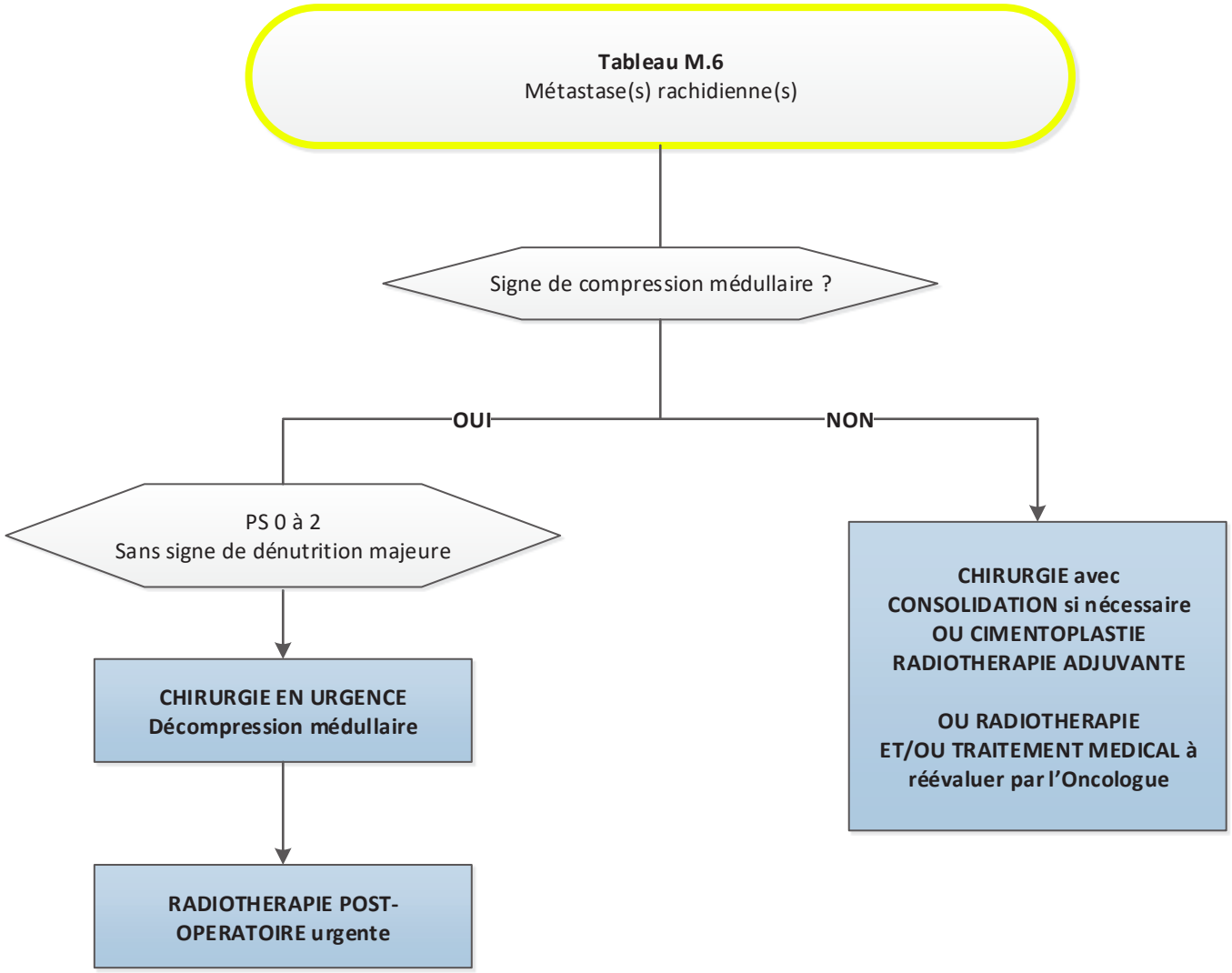
Tableau M.6
Métastase(s) rachidienne(s)
Signe de compression médullaire ?
OUI
NON
PS 0 à 2
Sans signe de dénutrition majeure
CHIRURGIE EN URGENCE
Décompression médullaire
RADIOTHERAPIE POST-OPERATOIRE urgente
CHIRURGIE avec CONSOLIDATION si nécessaire OU CIMENTOPLASTIE RADIOTHERAPIE ADJUVANTE
OU RADIOTHERAPIE ET/OU TRAITEMENT MEDICAL à réévaluer par l'Oncologue