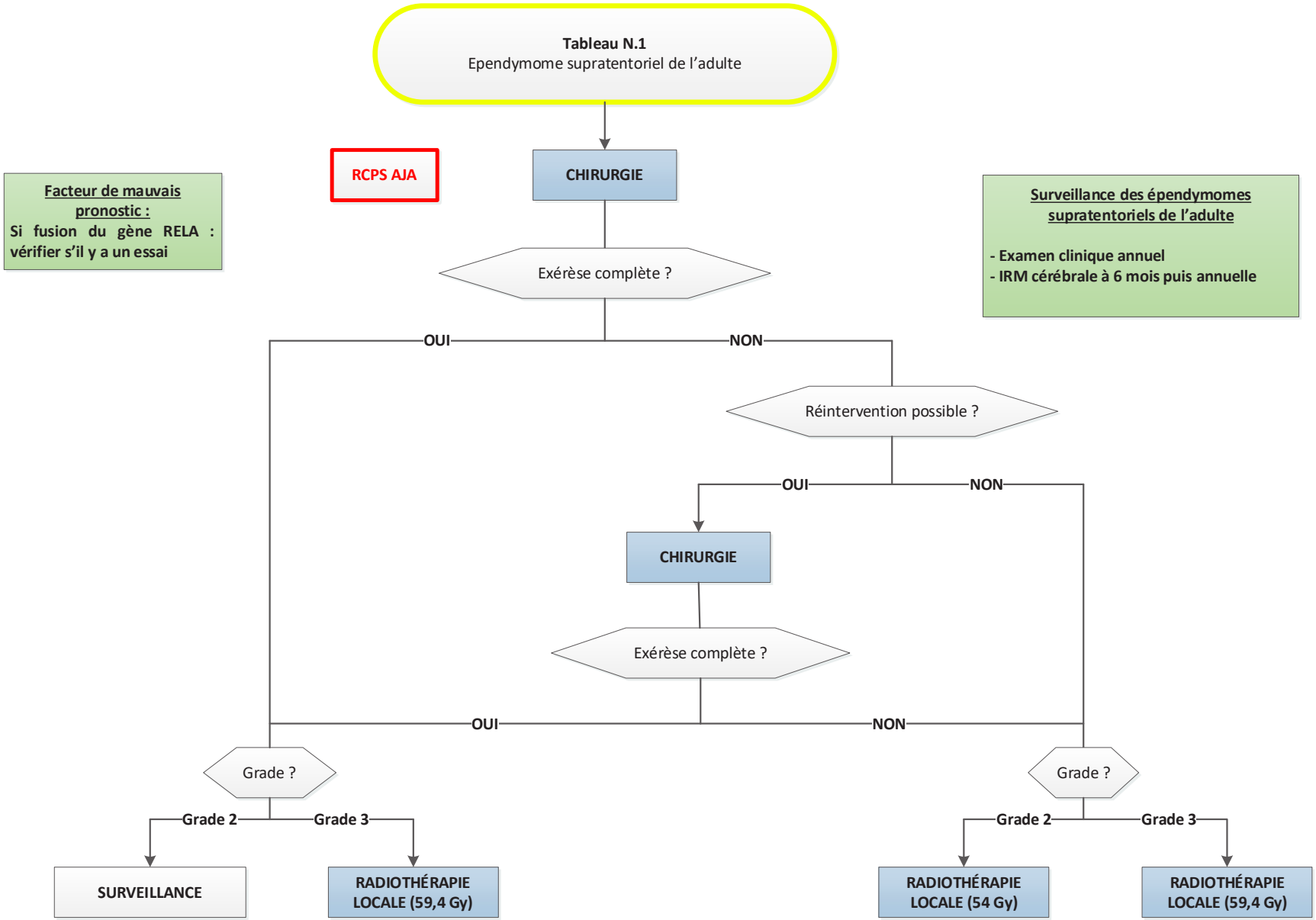
Tableau N.1
Ependymome supratentoriel de l'adulte
RCPS AJA
CHIRURGIE
Facteur de mauvais pronostic :
Si fusion du gène RELA : vérifier s'il y a un essai
Surveillance des épendymomes supratentoriels de l'adulte
- Examen clinique annuel
- IRM cérébrale à 6 mois puis annuelle
Exérèse complète ?
OUI
NON
Réintervention possible ?
OUI
NON
CHIRURGIE
Exérèse complète ?
OUI
NON
Grade ?
Grade 2
Grade 3
SURVEILLANCE
RADIOTHÉRAPIE LOCALE (59,4 Gy)
Grade ?
Grade 2
Grade 3
RADIOTHÉRAPIE LOCALE (54 Gy)
RADIOTHÉRAPIE LOCALE (59,4 Gy)

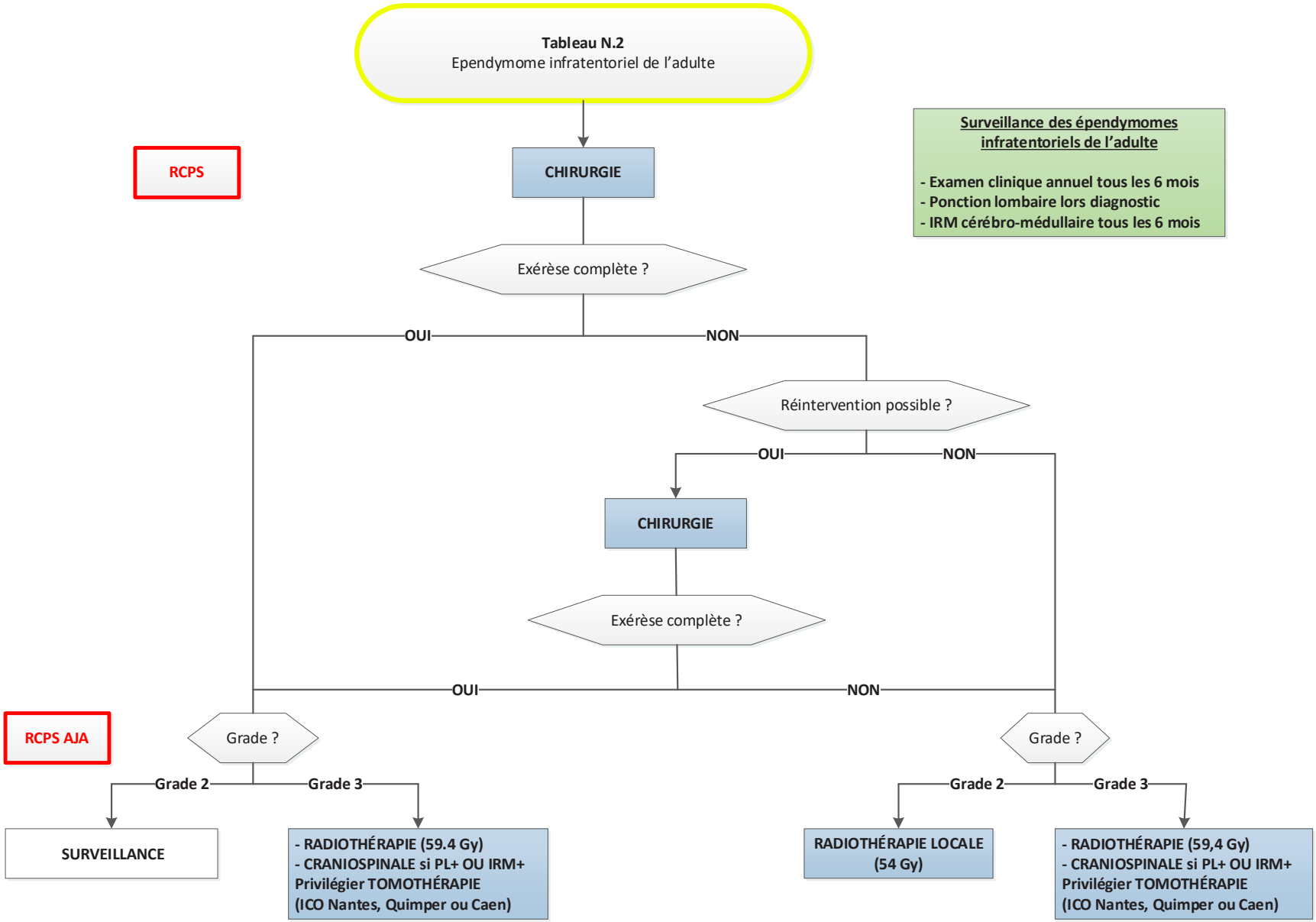
Tableau N.2
Ependymome infratentoriel de l'adulte
RCPS
CHIRURGIE
Exérèse complète ?
OUI
NON
Surveillance des épendymomes infratentoriels de l'adulte
- Examen clinique annuel tous les 6 mois
- Ponction lombaire lors diagnostic
- IRM cérébro-médullaire tous les 6 mois
Réintervention possible ?
OUI
NON
CHIRURGIE
Exérèse complète ?
OUI
NON
RCPS AJA
Grade ?
Grade 2
Grade 3
SURVEILLANCE
- RADIOTHÉRAPIE (59.4 Gy)
- CRANIOSPINALE si PL+ OU IRM+
Privilégier TOMOTHÉRAPIE
(ICO Nantes, Quimper ou Caen)
Grade ?
Grade 2
Grade 3
RADIOTHÉRAPIE LOCALE
(54 Gy)
- RADIOTHÉRAPIE (59,4 Gy)
- CRANIOSPINALE si PL+ OU IRM+
Privilégier TOMOTHÉRAPIE
(ICO Nantes, Quimper ou Caen)

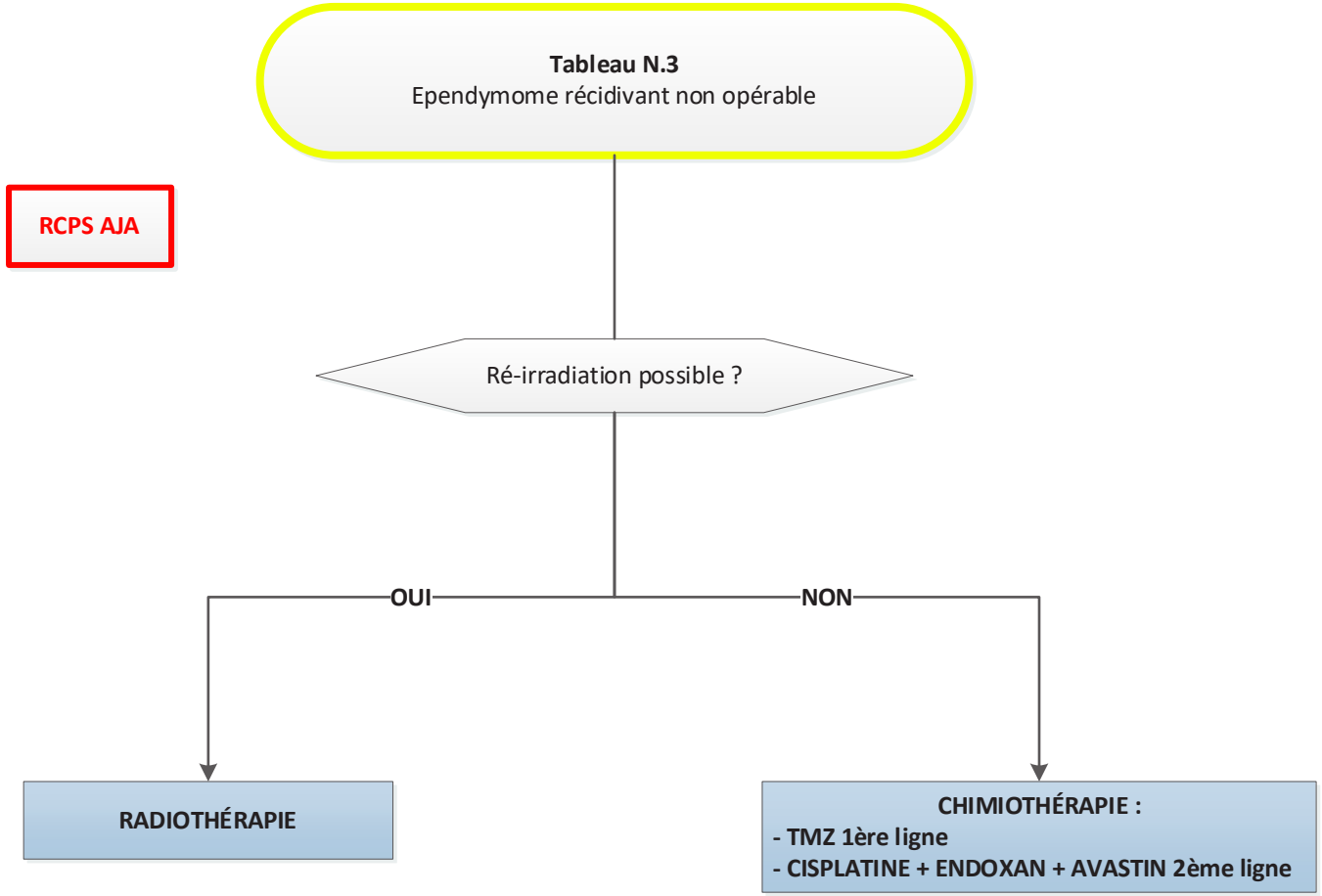
Tableau N.3
Ependymome récidivant non opérable
RCPS AJA
Ré-irradiation possible ?
OUI
NON
RADIOTHÉRAPIE
CHIMIOTHÉRAPIE :
- TMZ 1ère ligne
- CISPLATINE + ENDOXAN + AVASTIN 2ème ligne