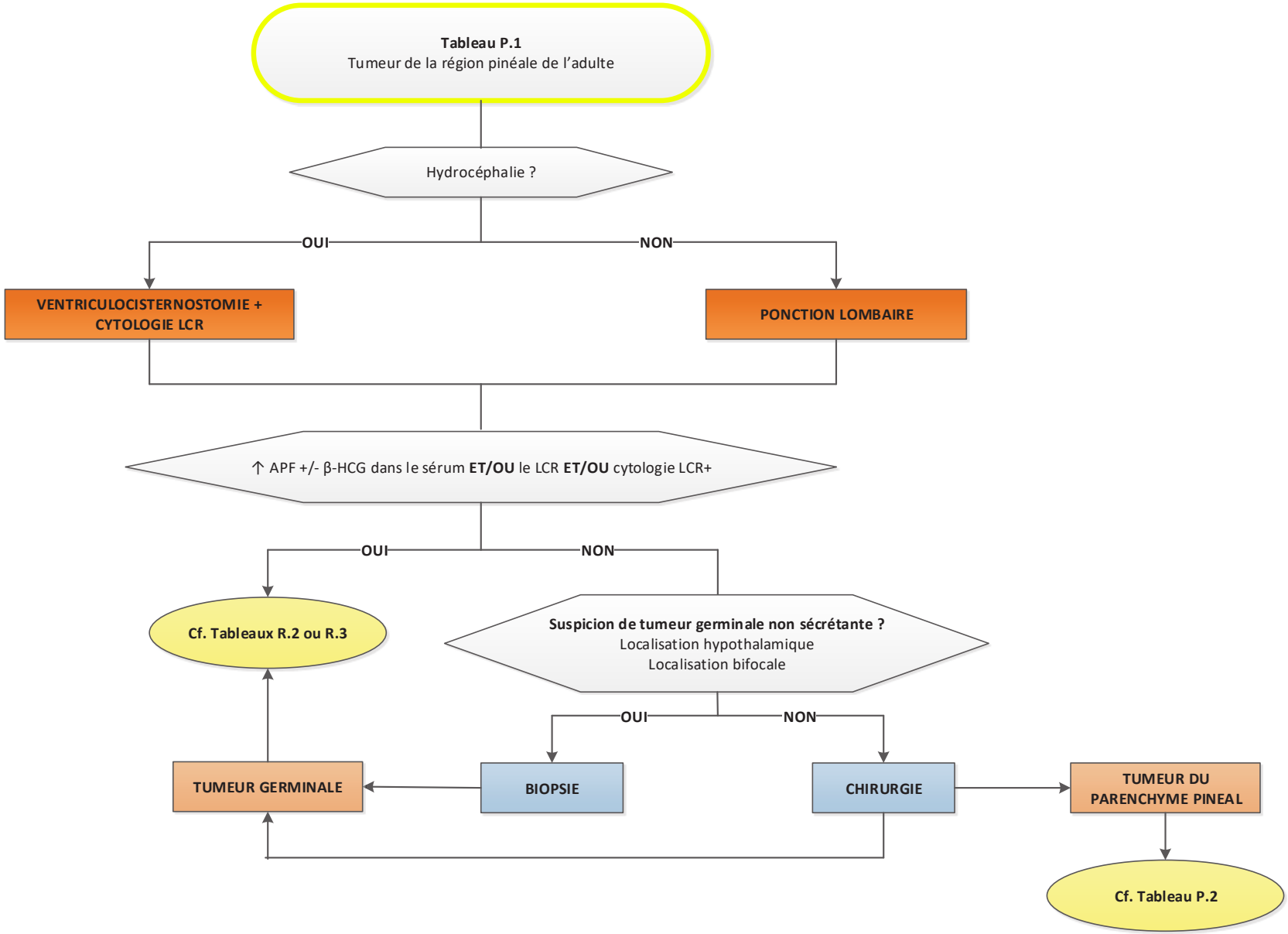
Tableau P.1
Tumeur de la région pinéale de l'adulte
Hydrocéphalie ?
OUI
NON
VENTRICULOCISTERNOSTOMIE + CYTOLOGIE LCR
PONCTION LOMBAIRE
↑ APF +/- β-HCG dans le sérum ET/OU le LCR ET/OU cytologie LCR+
OUI
NON
Cf. Tableaux R.2 ou R.3
Suspicion de tumeur germinale non sécrétante ?
Localisation hypothalamique
Localisation bifocale
OUI
NON
TUMEUR GERMINALE
BIOPSIE
CHIRURGIE
TUMEUR DU PARENCHYME PINEAL
Cf. Tableau P.2

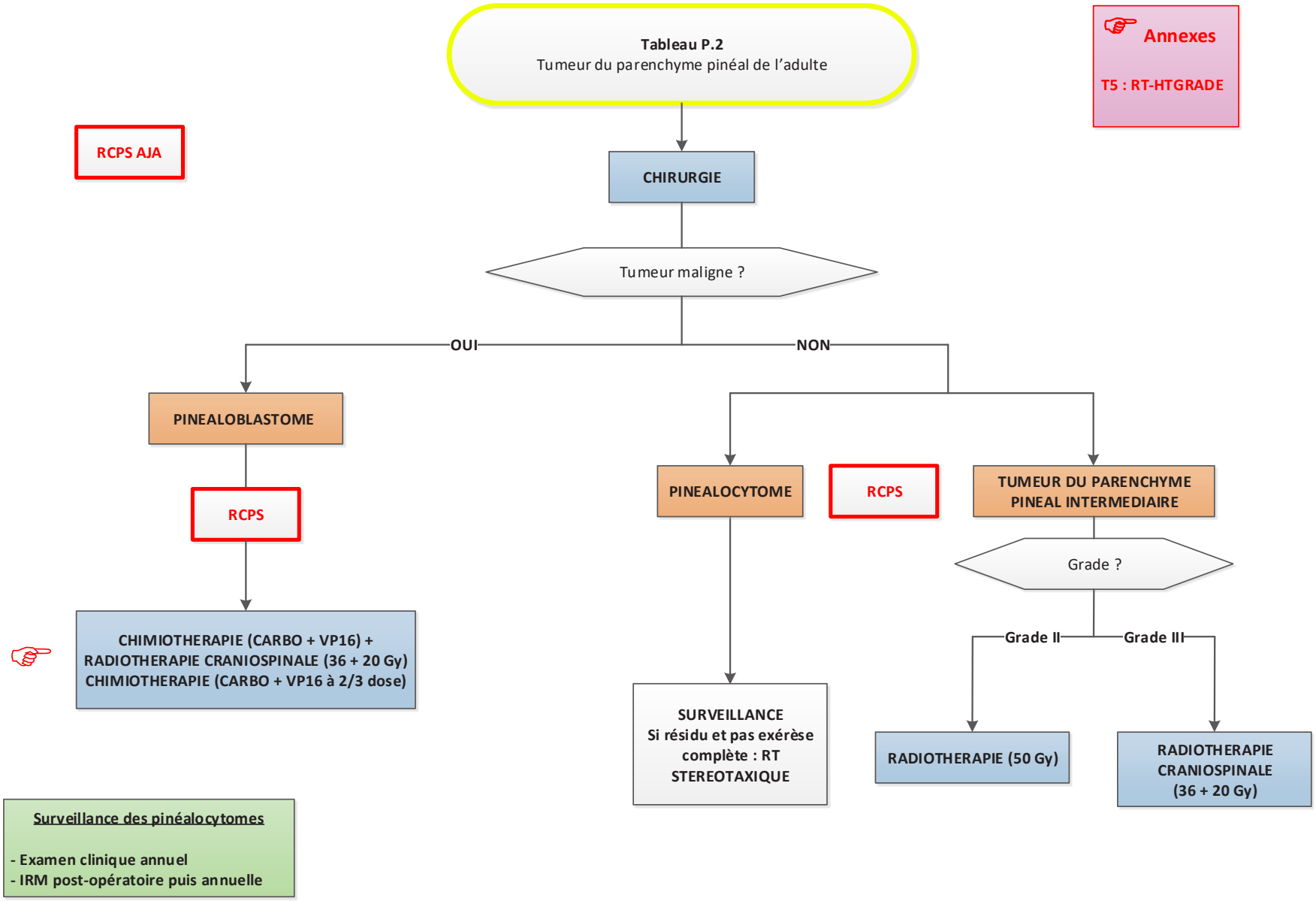
Tableau P.2
Tumeur du parenchyme pinéal de l'adulte
Annexes
T5 : RT-HTGRADE
RCPS AJA
CHIRURGIE
Tumeur maligne ?
OUI
NON
PINEALOBLASTOME
RCPS
CHIMIOTHERAPIE (CARBO + VP16) +
RADIOTHERAPIE CRANIOSPINALE (36 + 20 Gy)
CHIMIOTHERAPIE (CARBO + VP16 à 2/3 dose)
PINEALOCYTOME
RCPS
TUMEUR DU PARENCHYME
PINEAL INTERMEDIAIRE
Grade ?
Grade II
Grade III
SURVEILLANCE
Si résidu et pas exérèse
complète : RT
STEREOTAXIQUE
RADIOTHERAPIE (50 Gy)
RADIOTHERAPIE
CRANIOSPINALE
(36 + 20 Gy)
Surveillance des pinéalocytomes
- Examen clinique annuel
- IRM post-opératoire puis annuelle