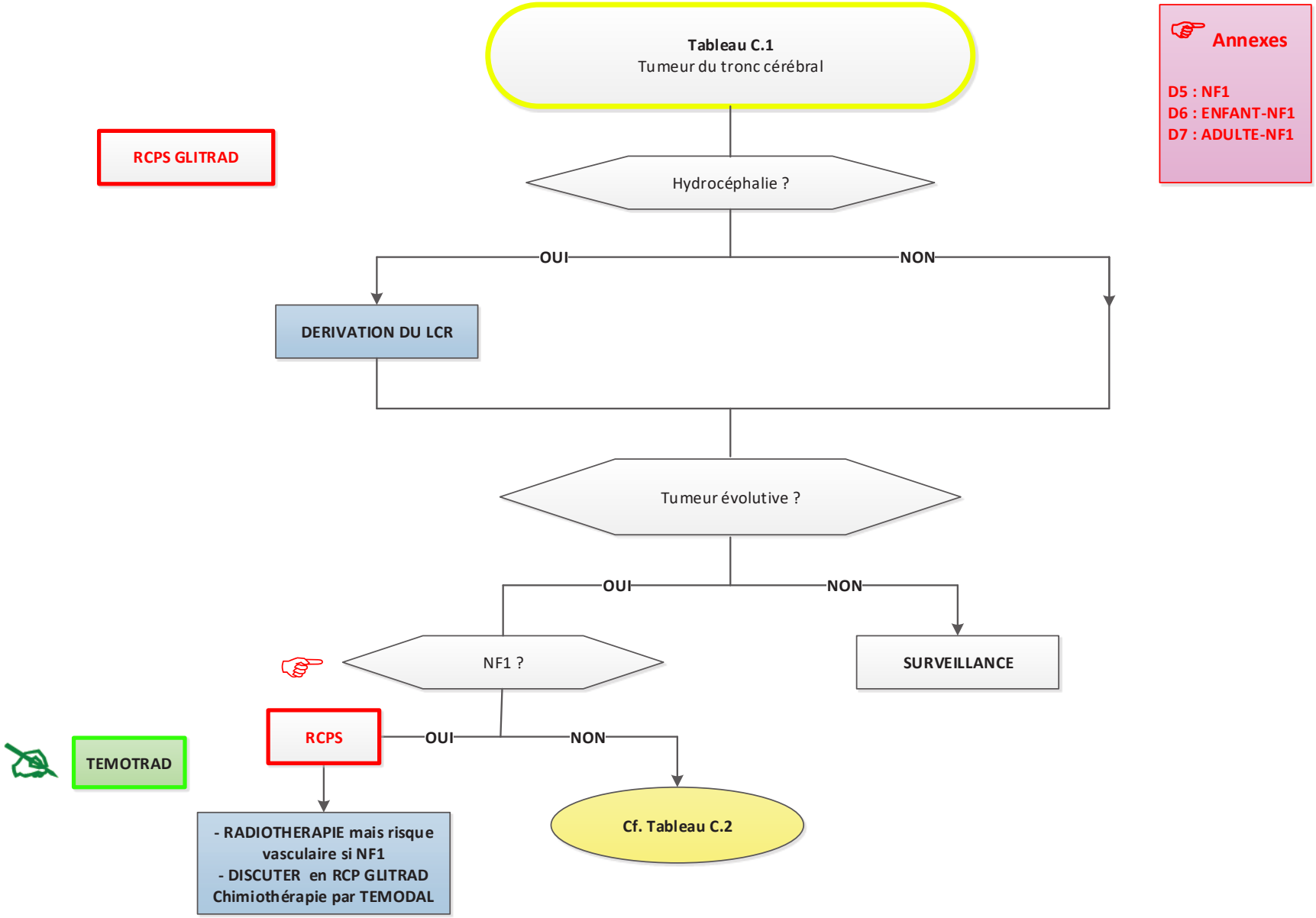
Tableau C.1
Tumeur du tronc cérébral
Annexes
D5 : NF1
D6 : ENFANT-NF1
D7 : ADULTE-NF1
RCPS GLITRAD
Hydrocéphalie ?
OUI
NON
DERIVATION DU LCR
Tumeur évolutive ?
OUI
NON
NF1 ?
SURVEILLANCE
RCPS
OUI
NON
TEMOTRAD
- RADIOTHERAPIE mais risque vasculaire si NF1
- DISCUTER en RCP GLITRAD
Chimiothérapie par TEMODAL
Cf. Tableau C.2

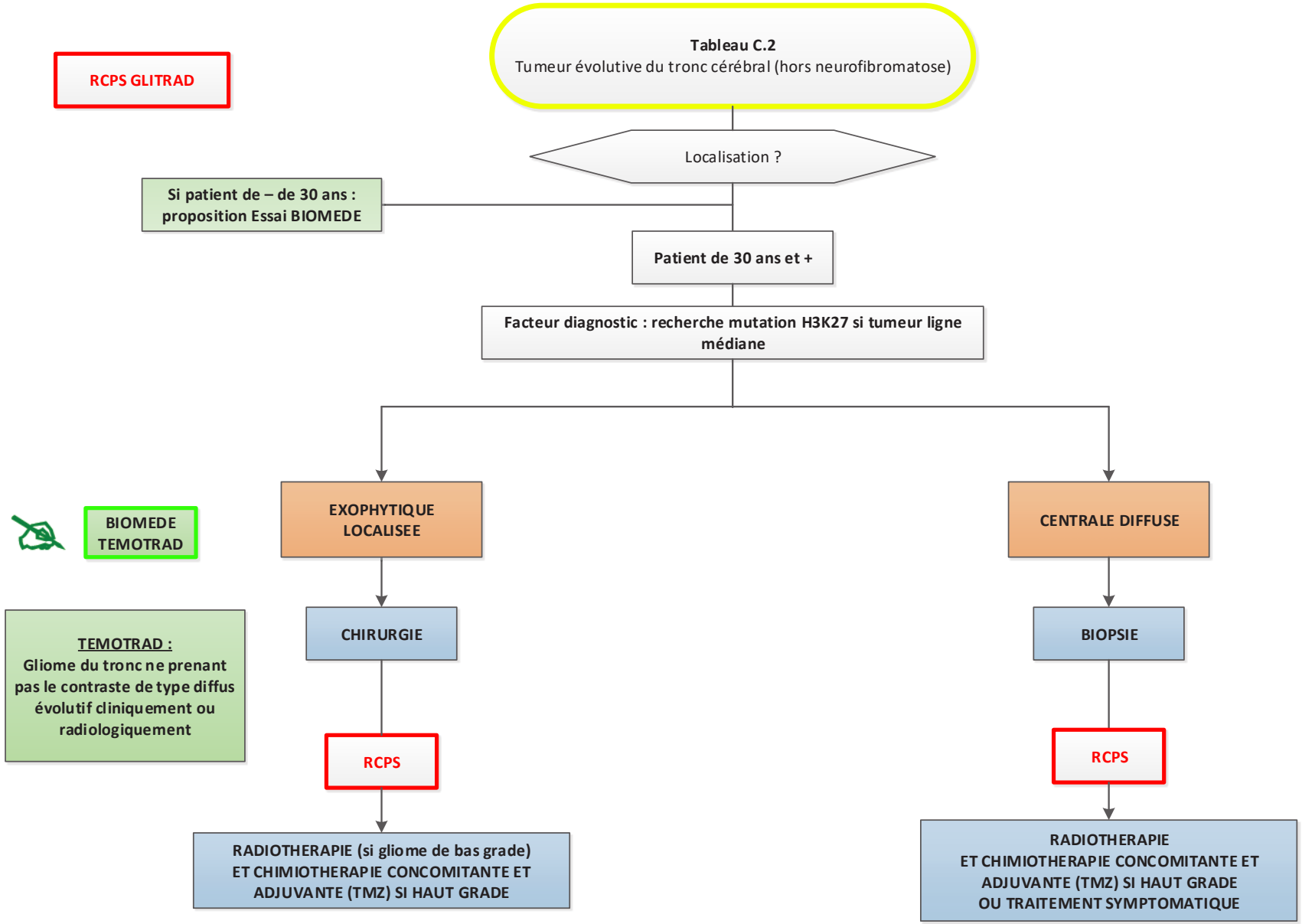
RCPS GLITRAD
Tableau C.2
Tumeur évolutive du tronc cérébral (hors neurofibromatose)
Localisation ?
Si patient de – de 30 ans : proposition Essai BIOMEDE
Patient de 30 ans et +
Facteur diagnostic : recherche mutation H3K27 si tumeur ligne médiane
BIOMEDE
TEMOTRAD
EXOPHYTIQUE LOCALISEE
CENTRALE DIFFUSE
TEMOTRAD :
Gliome du tronc ne prenant pas le contraste de type diffus évolutif cliniquement ou radiologiquement
CHIRURGIE
BIOPSIE
RCPS
RCPS
RADIOTHERAPIE (si gliome de bas grade) ET CHIMIOTHERAPIE CONCOMITANTE ET ADJUVANTE (TMZ) SI HAUT GRADE
RADIOTHERAPIE ET CHIMIOTHERAPIE CONCOMITANTE ET ADJUVANTE (TMZ) SI HAUT GRADE OU TRAITEMENT SYMPTOMATIQUE