

**Tableau N.1**  
Ependymome supratentorial de l'adulte

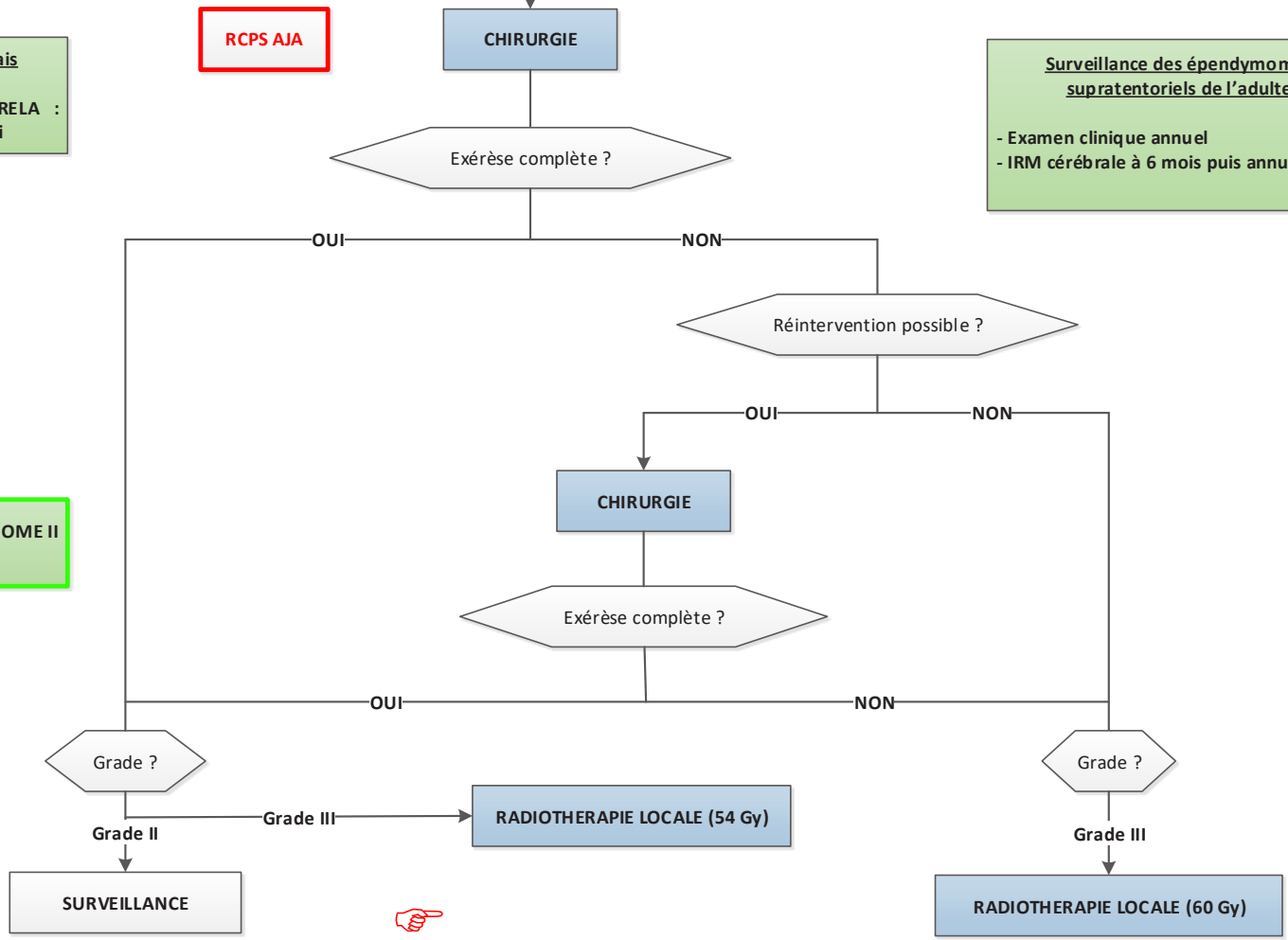
**Annexes**  
T5 : RT-HTGRADE

**Facteur de mauvais pronostic:**  
Si fusion du gène RELA : vérifier s'il y a un essai

**RCPS AJA**

**Surveillance des épendymomes supratentoriaux de l'adulte**  
- Examen clinique annuel  
- IRM cérébrale à 6 mois puis annuelle

**SIOP EPENDYMOME II**

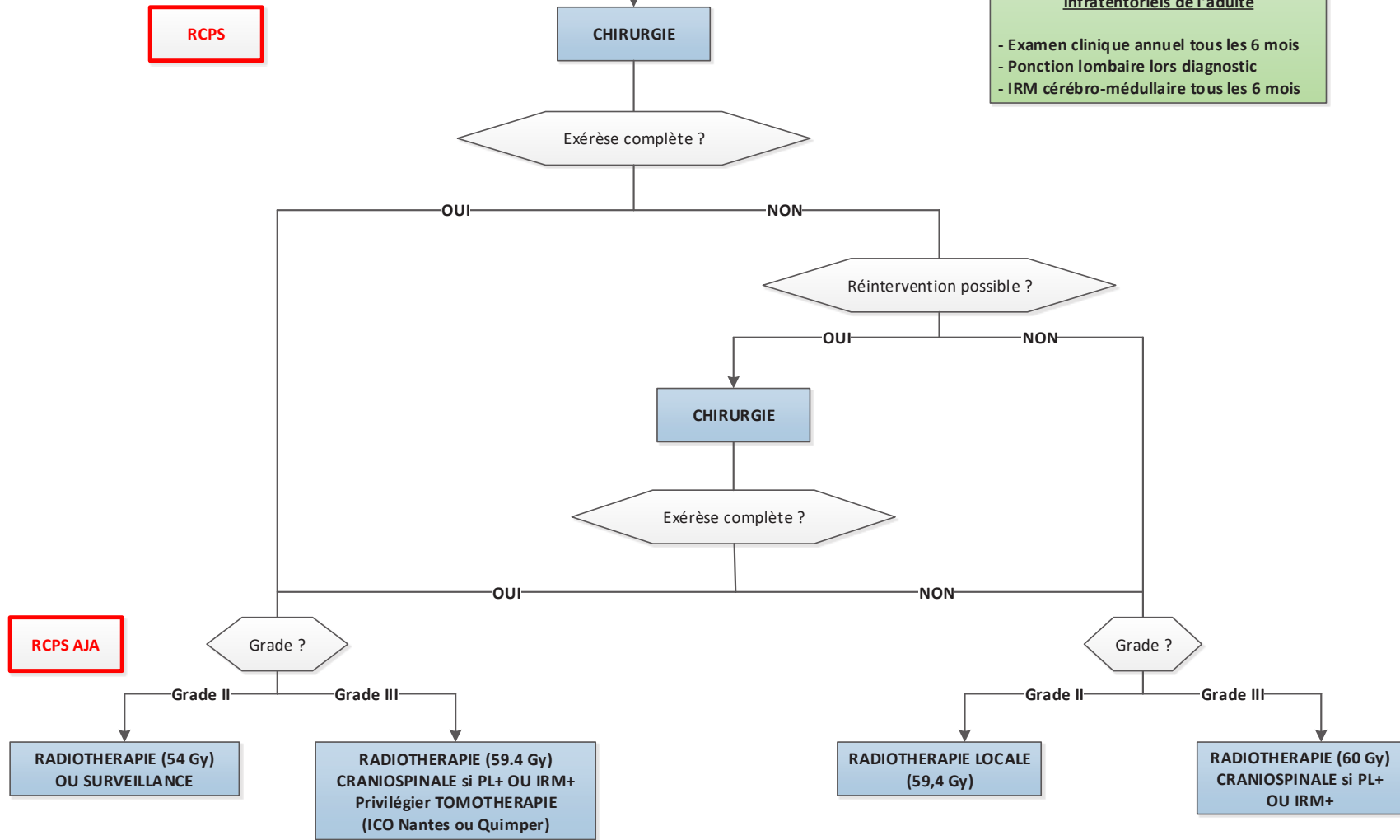


**RCPS**

**Tableau N.2**  
Ependymome infratentorial de l'adulte

**Surveillance des épendymomes infratentoriels de l'adulte**

- Examen clinique annuel tous les 6 mois
- Ponction lombaire lors diagnostic
- IRM cérébro-médullaire tous les 6 mois



**RCPS AJA**

**RCPS AJA**

**Tableau N.3**  
Ependymome récidivant non opérable

Ré-irradiation possible ?

OUI

NON

**RADIOTHERAPIE**

**CHIMIOOTHERAPIE :**  
- CISPLATINE + ENDOXAN + AVASTIN  
- TMZ